

Zapora mrežničnih ven

Retinal vein occlusion

Polona Jaki Mekjavič,¹ Alenka Mavri,² Monika Štalc²

¹ Očesna klinika, Univerzitetni klinični center Ljubljana, Grablovičeva 46, Ljubljana

² Klinični oddelek za žilne bolezni, Interna klinika, Univerzitetni klinični center Ljubljana, Zaloška 7, Ljubljana

Korespondenca/

Correspondence:

doc. dr. Polona Jaki Mekjavič, dr. med. Očesna klinika, UKC Ljubljana, Grablovičeva 46, Ljubljana
e mail: polona.jaki@guest.arnes.si

Ključne besede:

mrežnica, zapora vene, srčno-žilni dejavniki tveganja, trombofilija

Key words:

retina, vein occlusion, cardiovascular risk factors, thrombophilia

Citirajte kot/Cite as:

Zdrav Vestn 2011; 80: 805–19

Prispelo: 18. maj 2011,
Sprejeto: 27. maj 2011

Izvleček

Zapora mrežnične vene je zlasti pri starejših ljudeh pogosta bolezen in je povezana s pomembno okvaro vida. Glede na mesto zapore jo razdelimo na zaporo veje vene in zaporo centralne vene. Običajno zapora nastane zaradi pritiska na veno, ki ga najpogosteje povzroča rigidna arterija. Izguba vida nastane zaradi makularnega edema in ishemije makule, v nadaljnjem poteku bolezni pa vid ogroža neovaskularizacija mrežnice in šarenice s krvavitvami v steklovino ter nastankom neovaskularnega glavkoma. Najpomembnejši dejavniki tveganja za nastanek zapore mrežnične vene so dejavniki tveganja za srčno-žilne bolezni: arterijska hipertenzija, hiperlipidemija in sladkorna bolezen, medtem ko igrajo prirojene ali pridobljene oblike trombofilije bistveno manjšo vlogo. V članku predstavljamo pregled sodobne diagnostike in zdravljenja zapore mrežnične vene in smernice za zdravljenje in spremljanje bolnikov.

Abstract

Retinal vein occlusion is a common disease, especially in the elderly, and is associated with significant visual morbidity, as a consequence of persistent macular oedema, macular ischemia, and in the advanced stages of the disease, due to retinal or iris neovascularisation with vitreal haemorrhages or neovascular glaucoma. There are two types of retinal vein occlusion with respect to the site of occlusion: branch retinal vein occlusion and central retinal vein occlusion. The obstruction is mainly due to external compression of the rigid artery over a vein. The main risk factors for retinal vein occlusion are established cardiovascular risk factors: hypertension, hyperlipidemia and diabetes mellitus, whereas inherited or acquired types of thrombophilia play a minor role. An overview of diagnostic and treatment approaches, and guidelines for follow-up of patients with retinal vein occlusion are presented.

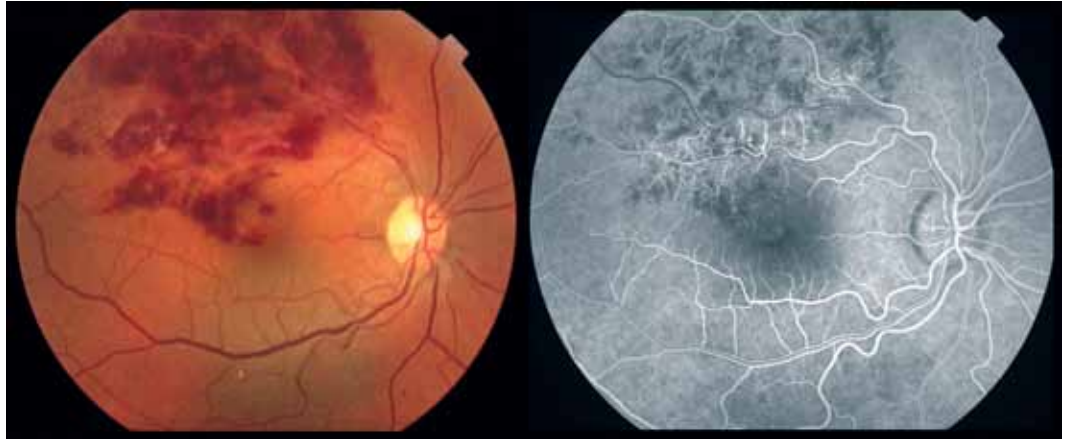
Uvod

Zapora mrežnične vene (RVO – iz angl. retinal vein occlusion) je pogost vzrok za izrazito poslabšanje vida, zlasti pri starejših in je druga najpogostejša bolezen žil mrežnice, takoj za diabetično retinopatijo. RVO lahko nastane tudi pri mlajših od 50 let v lažji, neishemični obliki, čeprav manj pogosto.¹

Glede na mesto zapore razlikujemo dve vrsti RVO: zaporo veje vene (BRVO – iz

angl. branch retinal vein occlusion) in zaporo centralne vene (CRVO – iz angl. central retinal vein occlusion) (Tabela 1). Nekateri kot posebno obliko opisujejo polovično RVO, pri kateri so zaprte veje polovice mrežnice, večinoma pa to obliko RVO označujemo kot posebno vrsto CRVO.² Obe vrsti se razlikujeta po pogostosti, dejavnikih tveganja, patogenezi, vrsti zdravljenja in napovedi izida. Pri 5 % bolnikov je RVO obojestransko.

Slika 1: Zapora veje mrežnične vene (BRVO) na križišču arterije in vene.



ska, pri 10 % bolnikov z RVO v enem očesu pa kasneje nastane RVO tudi v drugem očesu.³ Pri BRVO so najpogosteje prizadete žile v zgornjem temporalnem kvadrantu, za vid pa je pomembno, ali je prizadeta tudi veja, ki drenira kri iz področja makule.

Glede na ohranjenost kapilarne mreže v mrežnici delimo RVO na ishemično in na neishemično obliko (Tabela 1), ki imata različno napoved izida. Pri 34 % oči neishemična oblika CRVO v treh letih postane ishemična. Pozni zapleti so najpogostejši pri ishemični CRVO.^{3, 4}

Epidemiologija

Incidenca RVO v celotni populaciji je težko ugotoviti, saj v primeru lažje oblike RVO, če ta ne vpliva na centralni vid, bolniki niti ne iščejo zdravniške pomoči in jo ugotovimo le slučajno.

Pogostnost RVO narašča s starostjo, zlasti po šestdesetem letu, in ni odvisna od spola. Prevalenca prilagojena na starost in spol, je 5,2 na 1.000 oseb, odvisna je tudi od rase in je pri belcih nekoliko nižja od povprečja: 3,7. Prevalenca BRVO je 4,4 na 1.000 oseb in

je bistveno večja od prevalece CRVO, ki je le 0,8 na 1.000 oseb.⁵

Patogeneza

Natančna patogeneza nastanka RVO ni jasna. Domnevajo, da tako kot pri drugih venskih trombozah tudi tu pri nastanku sodelujejo vsi trije dejavniki Virchow triade: venska staza, okvara žilne stene in hiperkoagulabilnost krvi.

Pri BRVO nastane zapora na križišču arterije in vene (Slika 1), kjer mehanski tlak rigidne arterije na veno verjetno povzroči turbulentni tok krvi, ki v kombinaciji z okvaro žilnega endotelija povzroči nastanek strdka.⁶

Pri CRVO (Slika 2 in 3) nastane zapora na lamini cribrosi vidnega živca zlasti, kadar je povečan tlak v očesu ali na poti vene v vidnem živcu. Tudi tu je lahko zapora posledica pritiska rigidne arterije. Čim bolj posteriorno je zapora, tem večja je verjetnost, da se bo vzpostavil kolateralni obtok, ki ga lahko vidimo kot cilioretinalno anastomozo na papili vidnega živca (Slika 4).¹

Zaradi zapore mrežnične vene je moten odtok krvi iz očesa, zato se poveča tlak v veni. Če je dovolj visok, povzroči v skladu s Starlingovim zakonom difuzijo tekočine in beljakovin v okoljno mrežnico. Beljakovine povečajo onkotski tlak v intersticiju, kar vzdržuje edem, ki še dodatno slabi pretok krvi v kapilarah in vodi v ishemijo.⁶

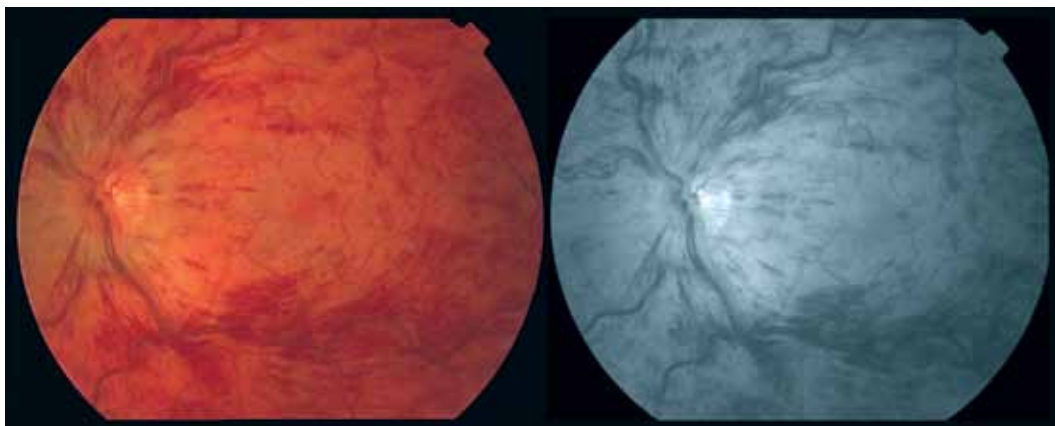
Naravni potek in zapleti

RVO je vid ogrožujoča bolezen. Izguba vida nastane predvsem zaradi makularne-

Tabela 1: Razdelitev zapore mrežnične vene.

Razdelitev glede na mesto zapore:	
	Zapora veje vene (BRVO)
	Zapora centralne vene (CRVO)
Razdelitev glede na ohranjenost kapilarne mreže v mrežnici	
	Ishemična
	Neishemična

Slika 2: Zapora centralne vene mrežnice (CRVO), neishemična oblika.



ga edema in ishemije makule. Vid ogrožijo tudi pozni zapleti, ki so posledica neovaskularizacije mrežnice (krvavitev v steklovino, traksijski odstop mrežnice), neovaskularizacije šarenice in neovaskularnega glavkoma. Pozni zapleti so najpogostejši pri ishemični CRVO in se pojavijo pri več kot 60 % bolnikov.⁴

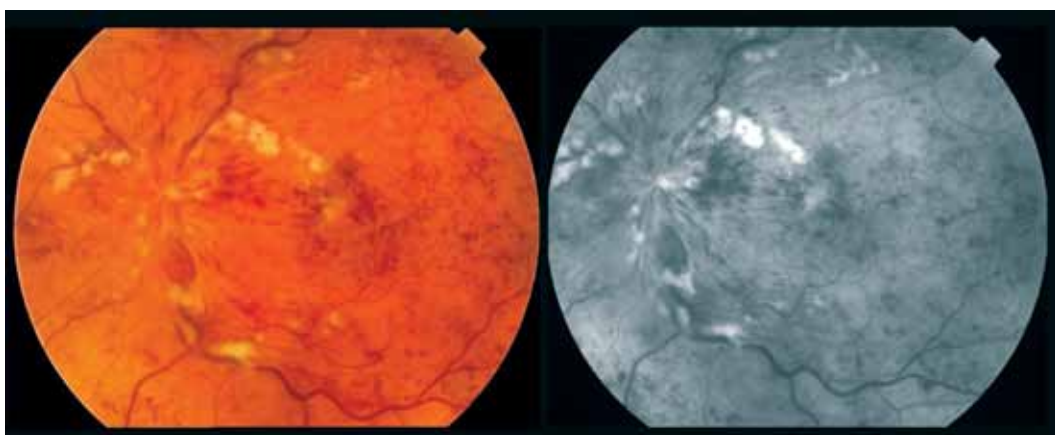
Bolniki z BRVO imajo dokaj dobro napoved izida. Pri zapori glavne veje ima 50–60 % oči vidno ostrino po šestih mesecih 0,5 ali več tudi brez zdravljenja.⁷ Pri zapori makularne veje se vid spontano popravi le pri 20 % oči. Na začetku bolezni je vidna ostrina pogojena z obsežnostjo krvavitev in eksudatov v makuli, ko pa se eksudati resorbirajo, se vid lahko popravi. Vid ostane slab, če v makuli ostaja edem ali je v makuli ishemija. Začetna vidna ostrina je pomemben napovednik za izboljšanje vida. Pri ljudeh z BRVO, ki imajo začetno vidno ostrino 0,1 ali manj, je izboljšanje vida slabše kot pri tistih, ki imajo začetno vidno ostrino 0,4 ali več.⁸

Pri bolniki s CRVO je začetna vidna ostrina slabša kot pri bolniki z BRVO, več-

noma nižja od 0,5 in s časom še pada. Pri neishemični CRVO se edem v makuli resorbira spontano v približno 30 %, zato redko nastane neovaskularni glavkom. Do 34 % neishemičnih CRVO pa v treh letih postane ishemičnih. Pri večini bolnikov z ishemično CRVO nastane neovaskularizacija šarenice.^{9,10} Verjetnost njenega nastanka je večja, če je področje mrežnice brez kapilar večje od površine 10 površin vidnega živca.⁹ Pri ishemični RVO neovaskularni glavkom najpogosteje nastane v prvih 8 mesecih od začetka bolezni (približno v 40 %), kasneje je pojavnost redkejša (5 %); po 15 mesecih ima neovaskularni glavkom najmanj 25 % bolnikov z ishemično RVO.^{3,11}

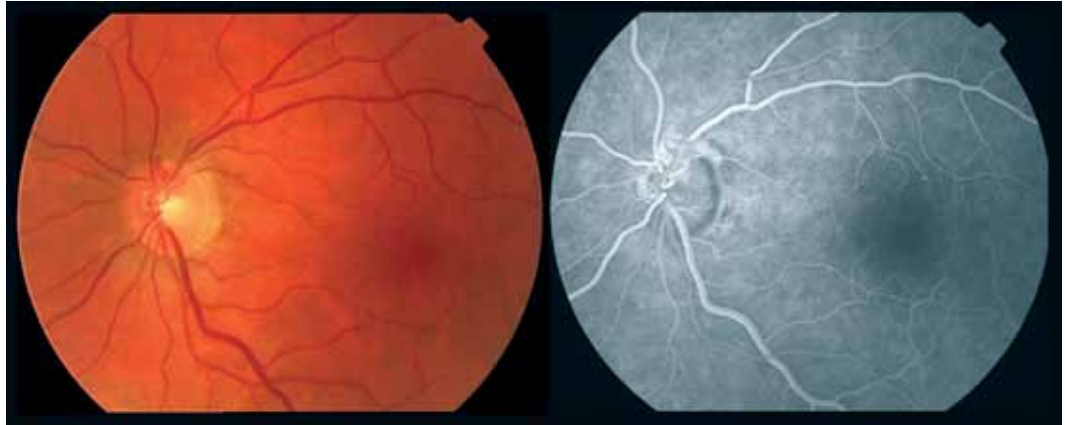
Dejavniki tveganja

Dejavnike tveganja za RVO lahko razdelimo na lokalne in sistemske. Med sistemskimi dejavniki tveganja ne najdemo klasičnih dejavnikov tveganja za vensko trombozo, pač pa so najpogosteje prisotni srčno-žilni



Slika 3: Zapora centralne vene mrežnice (CRVO), ishemična oblika.

Slika 4: Kolateralni obtok po zapori centralne vene mrežnice; cilioretinalne anastomoze na papili vidnega živca.



dejavniki tveganja, kar je glede na patogenezo boleznj pričakovano.

Lokalni dejavniki tveganja

Glavkom in očesna hipertenzija sta najpomembnejša lokalna dejavnika tveganja za nastanek CRVO, medtem ko na nastanek BRVO ne vplivata.^{1,45} Razmerje med premerom papile vidnega živca in njenim izdobljenjem (C/D – iz angl. cup-to-disc) je pomemben napovednik za nastanek CRVO.¹² Povezavo med CRVO in primarnim glavkomom odprtega zakotja so ugotovili le pri tistih bolnikih, pri katerih ni bilo otekline papile vidnega živca.¹³

Srčno-žilni dejavniki tveganja

Arterijska hipertenzija. Bolniki z arterijsko hipertenzijo imajo 3,5-krat večje tveganje za nastanek RVO, tako BRVO kot CRVO.¹⁴

Hiperlipidemija. Tako BRVO kot CRVO se pojavljata 2,5-krat pogosteje pri bolnikih s hiperlipidemijo kot pri osebah, ki motenj v metabolizmu maščob nimajo.¹⁴

Sladkorna bolezen. Tveganje za nastanek CRVO je 1,5-krat večje pri bolnikih s sladkorno boleznijo kot pri bolnikih brez nje. Povezava med BRVO in sladkorno boleznijo pa ni bila dokazana.¹⁴

Starost. RVO prizadene predvsem starejše osebe. Večina bolnikov je starejših od 50 let, polovica bolnikov je starih več kot 65 let. BRVO je pogostejša pri starejših, CRVO pa pri mlajših bolnikih.¹

Povezava RVO z ostalimi klasičnimi srčno-žilnimi dejavniki tveganja (debelost, kajenje) ni zanesljivo potrjena.^{15,16} Našli pa so

povezavo z ledvično odpovedjo, ki poveča tveganje za nastanek RVO skoraj za dvakrat. Domnevajo, da je okvara obeh organov posledica arterijske hipertenzije.¹⁵

Trombofilija

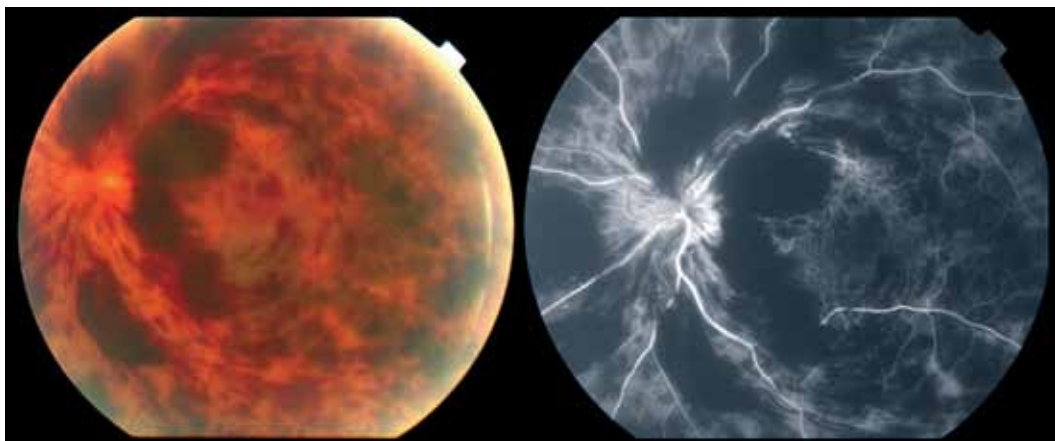
Eden od možnih dejavnikov tveganja za nastop RVO je pri mlajših osebah, ki nimajo klasičnih srčno-žilnih dejavnikov tveganja, tudi trombofilija. Trombofilija pomeni nagnjenost k nastajanju strdkov v venskem sistemu zaradi motenj v delovanju koagulacijskega sistema. Lahko je prirojena (npr. pomanjkanje naravnih antikoagulantov proteina C in S ter antirombina ali mutacij v genih za nekatere koagulacijske faktorje) ali pridobljena (npr. antifosfolipidni sindrom, hiperhomocisteinemija).

Hiperhomocisteinemija je lahko posledica pomanjkanja folatov, vitamina B6 in B12, nekaterih kroničnih boleznj ali mutacije C667T v genu za metilentetrahidrofolat reduktazo. V številnih raziskavah so dokazali povezavo med RVO in povečano koncentracijo homocisteina v krvi, medtem ko povezava z mutacijo C667T v genu za metilentetrahidrofolat reduktazo ni bila dokazana.¹⁷⁻¹⁹

Antifosfolipidna protitelesa. Prisotnost lupusnih antikoagulantov (LA) in antikardiolipinskih protiteles (aCL) je pomembno povezana z RVO.^{18,20}

Faktor V Leiden (mutacija G1691A) in mutacija G20210A v genu za protrombin. Prisotnost obeh mutacij je nekoliko pogostejša pri bolnikih z RVO kot pri zdravih osebah.^{18,22} Prisotnost Faktorja V Leiden poveča tveganje za 1,5-krat, prisotnost mu-

Slika 5: Zapora centralne vene mrežnice (CRVO); številne krvavitve onemogočajo oceno kapilarne mreže mrežnice s fluoresceinsko angiografijo.

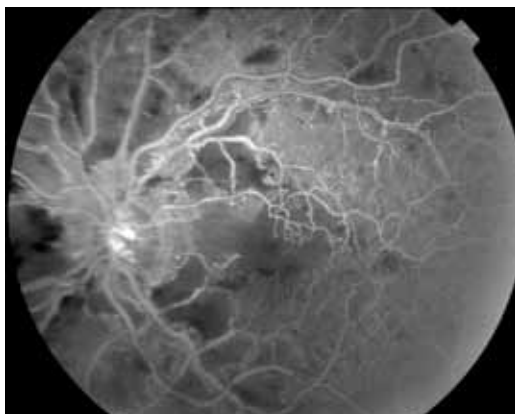


tacije v genu za protrombin pa za 1,6-krat.¹⁸ Mutacija faktorja V Leiden je bistveno pogostejša pri tistih osebah z RVO, ki nimajo sočasno prisotnih srčno-žilnih dejavnikov tveganja.²²

Pomanjkanje proteina S, proteina C in antitrombina. Metaanalize niso pokazale pomembne povezave med pomanjkanjem naravnih antikoagulantov in RVO.¹⁸ Vendar pa novejša raziskava kažejo, da je pomanjkanje teh proteinov pomembno povezano z nastankom RVO predvsem pri bolnikih, mlajših od 45 let, ki nimajo prisotnih srčno-žilnih dejavnikov tveganja.²³

Redki sistemski dejavniki tveganja

Med možnimi, vendar izjemno redkimi razlogi za nastanek RVO so še vaskulitisi (npr. ob sistemskih boleznih veziva, Behcetovi bolezni, sifilisu, sarkoidozi, tuberkulozi, itd.), uporaba oralnih kontraceptivov in hiperviskozna stanja (npr. ob mieloproliferativnih boleznih, limfomih, levkemijah, plazmocitomu itd.).^{6,24,25}



Slika 6: Ishemična področja mrežnice po CRVO, prikazano s fluoresceinsko angiografijo.

Klinična slika

Bolniki z RVO ponavadi opazijo nenadno nebolečo, trajno izgubo vida na enem očesu. Redkeje je izguba vida postopna, v nekaj dneh ali tednih, lahko pa je tudi sprva prehodna in napreduje v trajno. Stopnja izgube vida je odvisna od obsega in mesta prizadetosti mrežnice in od stanja prekrvitve makule. Nekateri bolniki z BRVO opazijo le izpad v perifernem delu vidnega polja, če pa je zapora v nazalnem delu mrežnice, je bolniki pogosto sploh ne opazijo.

Preiskave

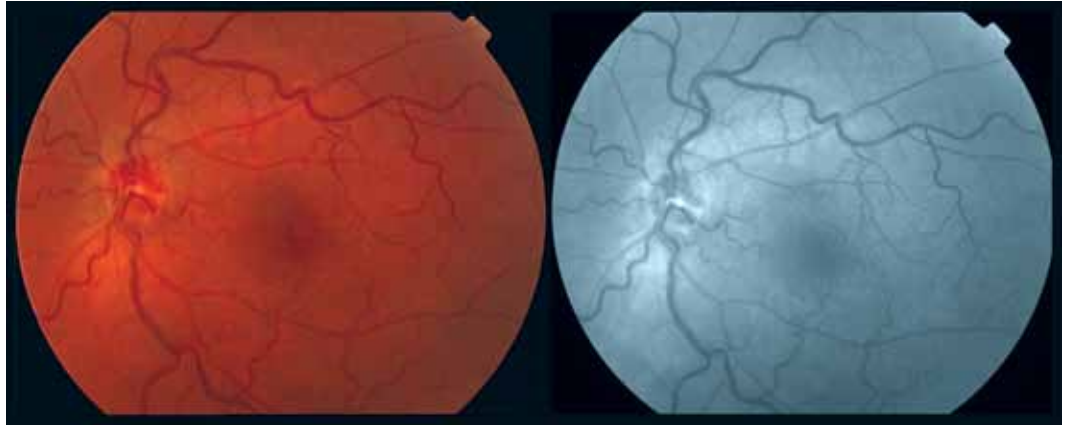
Oftalmološke preiskave

Pri vseh vrstah RVO je za ugotavljanje vidne funkcije potrebno določiti vidno ostrino in tudi vidno polje. S pomočjo pregleda očesnega ozadja ločimo med BRVO in CRVO. Za ločitev ishemične od neishemične oblike RVO pa je potrebna kombinacija dodatnih oftalmoloških preiskav (Tabela 2).

Vidna ostrina. Zrcali funkcijo centralnega dela mrežnice, tj. foveje. Določimo najboljšo korigirano vidno ostrino na daljavo. Najpogosteje uporabljamo optotipe po Snellenu. Bolj zanesljivo, zlasti pri slabših vidnih ostrinah in pri ugotavljanju učinka zdravljenja, pa vidno ostrino določimo z optotipi ETDRS (*angl.* Early Treatment Diabetic Retinopathy Study).

Preskava vidnega polja. Zrcali funkcijo celotne mrežnice, centra in perifernega dela. Pri bolnikih z RVO je najprimernejše določanje vidnega polja z Goldmanovim perimetrom (ročna kinetična perimetrija),

Slika 7: Pozne spremembe na mrežnici po zapori centralne vene mrežnice.



saj pokaže celotno vidno polje preiskovanca in hkrati obseg in obliko izpada v vidnem polju.

Merjenje očesnega tlaka. Opravimo pri vseh bolnikih z RVO s kontaktno ali z nekontaktno tonometrijo na prizadetem in neprizadetem očesu.

Zenične reakcije. Pri neishemični RVO so zenične reakcije običajno dobro izzivne, pri ishemični RVO pa je prisotna izrazita aferentna okvara (RAPD), kar je odraz obsežne okvare mrežnice.

Pregled očesnega ozadja. Očesno ozadje natančno pregledamo z indirektno oftalmoskopijo z biomikroskopom in lečo +90Dsph (Slika 1–3, 5, 7). Pregledamo zadajšnji pol in periferijo. Diagnozo postavimo na podlagi značilnih sprememb na mrežnici (Tabela 3). Pri BRVO so spremembe na mrežnici v povirju prizadete vene oz. njenega dela. Pri značilni sliki so spremembe v obliki črke V, ki ima vrh na križišču arterije in vene in se odpira na periferijo mrežnice. Pri CRVO so spremembe v vseh štirih kvadrantih mrežnice. Z biomikroskopom ugotavljamo tudi pozne zaplete – neovaskularizacijo šarenice in z gonioskopijo neovaskularizacijo zakotja.

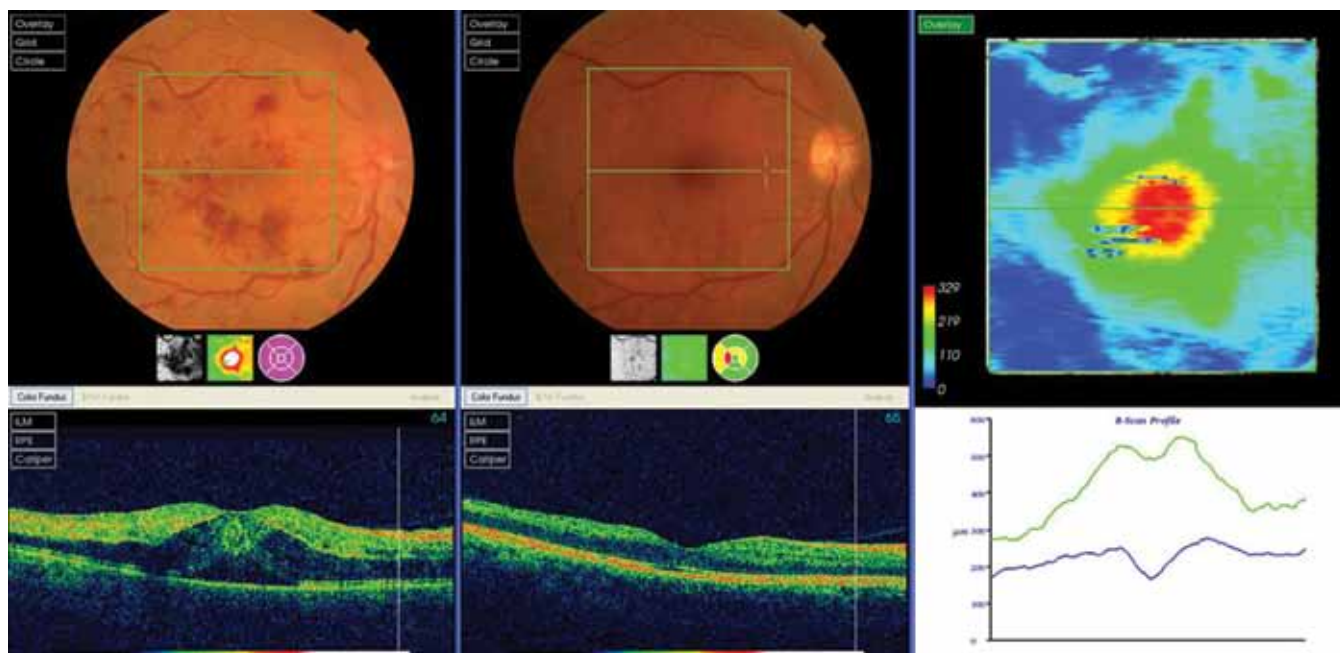
Fluoresceinska angiografija mrežnice (FA). S FA potrdimo diagnozo RVO. V začetni fazi bolezni lahko obsežne krvavitve onemogočijo opazovanje spodaj ležeče mrežnice, zato je preiskavo smiselno opraviti kasneje (Slika 5).

S preiskavo ocenjujemo obseg zapore kapilarne mreže v mrežnici na podlagi katere ločimo ishemično od neishemične RVO (Slika 6). Ishemični predeli lahko začno nastajati na periferiji in se s časom širijo na zadajšnji pol, zato moramo pregledati tako zadajšnji pol kot tudi periferno mrežnico.²⁶ Pri ocenjevanju FA pa moramo upoštevati še možen večtedenski zaostanek med nastankom zapore vene in pojavom vidnih ishemičnih predelov.

S FA prikažemo tudi prisotnost edema v makuli. Makularni edem, pri katerem je ohranjena kapilarna mreža, imenujemo neishemični makularni edem in je posledica okvare tesnih stikov med endotelijskimi celicami žil. Kaže se z izrazitim prepuščanjem barvila. Makularni edem, pri katerem je kapilarna mreža poškodovana, imenujemo ishemični makularni edem in se kaže s pove-

Tabela 2: Značilnosti ishemične oblike zapore mrežnične vene. Prisotna je lahko ena ali več ugotovitev.

Preiskava	Rezultat
Vidna ostrina	Slaba–manjša od 0,1
Zenične reakcije	Prisoten RAPD (relativni aferentni pupilarni defekt)
Pregled očesnega ozadja	Številne globoke krvavitve v mrežnici Mehki eksudati
Fluoresceinska angiografija	Obsežna področja (več kot 10 površin papile) brez kapilarne mreže
Elektroretinogram	Znižana amplituda b-vala, znižano razmerje b:a vala



Slika 8: Optična koherenčna tomografija (OCT) pri CRVO; pred zdravljenjem (levo) in po zdravljenju (desno).

čano fovealno avaskularno cono in le blagim prepuščanjem barvila.²⁷

V kronični fazi bolezni s FA ločimo neovaskularizacijo od venskih kolateral.

Optična koherenčna tomografija (OCT). OCT je neinvazivna slikovna preiskava, s katero lahko potrdimo prisotnost edema v makuli in ga tudi ovrednotimo: izmerimo debelino in volumen centralne mrežnice. S sledenjem teh vrednosti na natančno istem predelu ugotavljamo morfološki učinek zdravljenja (Slika 8). Po resorbiciji makularnega edema ocenjujemo stanje in integriteto fotoreceptorske plasti v foveji oziroma linijo med notranjimi in zunanji segmenti fotoreceptorjev, kar je pri bolnikih z RVO lahko napovednik za vid.^{28,29}

Elektroretinografija (ERG). Z ERG objektivno ocenjujemo izgubo funkcije mrežnice pri CRVO. 30-Hz bliskovni ERG pokaže zlasti delovanje fotoreceptorjev v centralnem delu mrežnice. Čas in amplituda pri bliskovnem 30-Hz ERG ter znižano razmerje amplitud valov b:a so napovedniki za neovaskularne zaplete.

Mikroperimetrija. Z mikroperimetrijo na fotografiji očesnega ozadja dobimo podatke o občutljivosti vsakega posameznega dela mrežnice, kar nam nudi natančnejši vpogled v delovanje centralnega dela mrežnice. Pri bolnikih z CRVO in makularnim edemom je občutljivost mrežnice, k ot jo iz-

merimo z mikroperimetrijo, v dobri povezavi z njeno debelino.³⁰ Z mikroperimetrijo lahko ugotavljamo tudi funkcionalni učinek zdravljenja.³¹

Laboratorijske preiskave

Osnovne laboratorijske preiskave. Pri vseh bolnikih določimo hemogram, lipidogram, krvni sladkor, proteinogram ter serumsko sečnino in kreatinin za oceno delovanja ledvic. Pri vrednotenju hemograma moramo biti pozorni na znake za hematološke bolezni. Pri proteinogramu smo pozorni na morebitno prisotnost monoklonskega zobca. V primeru, da ga odkrijemo, moramo z dodatnimi preiskavami opredeliti, ali gre za plazmocitom.

Preiskave za ugotavljanje trombofilije. Opravljamo jih le pri mlajših bolnikih brez srčno-žilnih dejavnikov tveganja, pri bolnikih z RVO na obeh očesih in pri tistih, ki so v preteklosti že imeli vensko tromboembolijo.

V primeru potrditve hiperhomocisteinemije določimo še koncentracijo folne kisline in vitamina B12 zaradi možnosti njenega nadomeščanja v primeru pomanjkanja. Rutinsko določanje mutacije C667T v genu za metilentetrahidrofolat reduktazo pri bolnikih hiperhomocisteinemijo ni smiselno.

Prisotnost katerega koli od antifosfolipidnih protiteles: LA, aCL ali protiteles proti betaz glikoproteinu I, kaže na možnost an-

tifosfolipidnega sindroma, ki ga dokončno potrdimo, če so protitelesa še vedno prisotna ob ponovitvi preiskave čez 12 tednov. Pravilna postavitev diagnoze je zelo pomembna, saj so bolniki z antifosfolipidnim sindromom ob neustreznem zdravljenju močno ogroženi za ponovne trombotične dogodke.

Za ugotavljanje prirojene trombofilije bolnikom določimo prisotnost mutacije FV Leiden in G20210A v genu za protrombin. Določamo še aktivnost oziroma antigen proteina S, proteina C in antitrombina. V primeru, da so vrednosti pod referenčno mejo, preiskave ponovimo.

Zdravljenje

Pri zdravljenju RVO imamo več ciljev. V akutni fazi želimo zmanjšati okvaro mrežnice zaradi preprečevanja trajne izgube vida, odkriti moramo možne sprožilne dejavnike in jih ustrezno zdraviti ter preprečevati ponovitev bolezni.³² Čeprav so bili v doslej opravljenih raziskavah preizkušeni različni načini lokalnega in sistemskega zdravljenja, enotnih priporočil za zdravljenje RVO ni.

Lokalno zdravljenje

Dve obsežni raziskavi sta postavili standardna vodila za zdravljenje RVO z lasersko fotokoagulacijo, upoštevajoč naravni potek bolezni.^{9,33} V zadnjih letih pa je kar nekaj raziskav pokazalo dober učinek zdravljenja z glukokortikoidi in z zaviralci rastnega

dejavnika za endotelij žil (anti-VEGF). Vse pogosteje jih uporabljamo v klinični praksi, čeprav do sedaj še nimamo rezultatov obsežnejših kliničnih raziskav, ki bi zanesljivo potrdile njihovo učinkovitost in varnost.^{34,35}

Laserska fotokoagulacija. Fotokoagulacija z argonskim laserjem je ustaljen način zdravljenja bolnikov z RVO. Uporabljamo jo za zdravljenje edema v makuli in pri pojavu neovaskularizacije. Pri makularnem edemu pospešimo resorpcijo zunajcelične tekočine, pri neovaskularizaciji s pečatenjem ishemičnih predelov zmanjšamo sproščanje rastnih dejavnikov. Z argonskim laserjem povzročimo trajno okvaro mrežničnega tkiva na mestu pečata, zato lahko nastanejo zapleti, kot so zmanjšanje nočnega in perifernega vida, neovaskularizacija iz žilnice in epiretinalna membrana. Nova možnost je mikropulzni laser. Z njim pri laserski fotokoagulaciji ohranimo tkivo in tako močno zmanjšamo stranske učinke laserskega zdravljenja; o učinkovitosti zdravljenja RVO z mikropulznim laserjem še nimamo rezultatov obsežnejših kliničnih raziskav.

Pri BRVO je laserska fotokoagulacija pri zdravljenju makularnega edema učinkovita, saj izboljša vidno ostrino. Izboljšanje vidne ostrine za dve vrstici ali več so ugotovili pri 65 % zdravljenih bolnikov, ki so imeli vidno ostrino od 0,5 do 0,1, in le pri 37 % nezdravljenih bolnikov. Z mrežo laserskih pečatov prekrijemo edem v makuli. Zdravljenje začnemo šele tri mesece po nastanku BRVO, saj se v tem času krvavitve zmanjšajo, lahko pa pride tudi do spontanega izboljšanja vida. Lasersko zdravljenje pa nima učinka pri edemu v očeh z BRVO, ki traja že več kot leto in pri vidni ostrini 0,1 ali manj. Pred začetkom zdravljenja je potrebna FA, da ocenimo prekrvljenost makule; če je makula ishemična, zdravljenje z lasersko fotokoagulacijo ni na mestu. Kadar pride do neovaskularizacije, je učinkovita difuzna laserska fotokoagulacija periferne ishemične mrežnice.³³

Pri zdravljenju makularnega edema zaradi CRVO z lasersko fotokoagulacijo dosežemo zmanjšanje edema, vendar ne izboljšanja vidne ostrine, zato je pri CRVO indicirana panretinalna laserska fotokoagulacija (PRP) šele, kadar se pojavi neovaskularizacija na šarenici ali v zakotju. Potrebno

Tabela 3: Značilna slika očesnega ozadja pri zapori mrežnične vene

Zgodnje spremembe na mrežnici:
Razširjene in zvijugane vene
Številne plamenaste krvavitve
Mehki eksudati
Edem v makuli
Edem papile vidnega živca
Pozne spremembe na mrežnici:
Koleterale na vidnem živcu in v mrežnici
Razširjene in zvijugane vene
Obloge ob venah, ozke arterije
Spremembe v makuli: kronični edem, spremembe retinalnega pigmenta

je redno mesečno sledenje bolnikov prvih šest do osem mesecev in ukrepanje ob pojavu novih žil. Pri PRP s pečati prekrijemo vso periferno mrežnico, izogibamo se pečatenju krvavitev. Potrebni je 1.500 – 2.000 pečatov, če so veliki 500 mikronov. Če se neovaskularizacija ne zmanjša, je potrebna dodatna fotokoagulacija. PRP za preprečevanje nastanka neovaskularizacije pri ishemični obliki CRVO nima učinka.⁹

Intravitrealna farmakoterapija. Intravitrealna farmakoterapija se vedno bolj uveljavlja v zdravljenju makularnega edema pri RVO. Edem namreč nastane in se vzdržuje predvsem zaradi porušene krvno-mrežnične pregrade mrežničnih žil in pigmentnega epitelija.³⁶ Iz ishemičnih delov mrežnice se sproščajo rastni dejavniki za endotelij žil (VEGF) in mediatorji vnetja.³⁷ Pri intravitrealnem zdravljenju najpogosteje uporabljamo glukokortikoide in anti-VEGF. Obe vrsti zdravil delujeta na različnih ravneh. Mehanizmi njenega delovanja še niso povsem pojasnjeni, znano pa je, da delujejo nespecifično protivnetno in da stabilizirajo tesne stike žilnega edotelija in pigmentnega epitelija.^{37,38} Učinek intravitrealne farmakoterapije je kratkotrajen, zato je dajanje zdravila potrebno ponavljati.

Glukokortikoidi. Intravitrealno dan triamcinolon acetonid (IVTA) (Kenalog, Krka) učinkovito zmanjša edem v makuli in izboljša vidno ostrino pri CRVO in BRVO. Učinek je najboljši po prvi injekciji, ni trajen in se s ponavljanjem injekcij zmanjšuje. V raziskavi SCORE so ugotovili, da se pri bolnikih z BRVO vidna ostrina po 12 mesecih enako izboljša ob zdravljenju z IVTA (aplikacije na 3 mesece) kot po laserski fotokoagulaciji. Vendar je zdravljenje z IVTA spremljalo več stranskih učinkov: povečan očesni tlak (pri 20 % bolnikov zdravljenih z 1 mg IVTA) in napredovanje katarakte. Pri bolnikih s CRVO pa so ugotovili pomembno izboljšanje vidne ostrine pri 25 % bolnikov, zdravljenih z IVTA.³⁹ Za biorazgradljiv intravitrealni implant deksametazona (Ozurdex, Allergan) se je v raziskavi GENOVA izkazalo, da hitro (že po 30 dnevih) in izrazito izboljša vidno ostrino. Pri 25 % bolnikov je bilo izboljšanje prisotno še po 6 mesecih. Očesni tlak se je povečal le pri

4 % bolnikov in je bil obvladljiv s topičnim zdravljenjem.⁴⁰ Biorazgradljiv intravitrealni vsadek deksametazona ima daljši učinek na makularni edem (6 mesecev) in manj stranskih učinkov kot IVTA.

Anti-VEGF. Pri zdravljenju RVO se največ uporabljata bevacizumab (Avastin, Genetech) in ranibizumab (Lucentis, Genetech). Oba hitro in učinkovito zmanjšata edem in s tem izboljšata vidno ostrino ter zmanjšata aktivnost novonastalih žil. Raziskave, ki ugotavljajo učinkovitost in varnost intravitrealne aplikacije anti-VEGF, so rezultati sorazmerno kratkega spremljanja. Pomembnih stranskih učinkov zdravila do sedaj niso beležili, seveda pa je potrebno pridobiti več podatkov, da bi lahko zanesljivo izključili povečano možnost srčno-žilnih dogodkov pri bolnikih z RVO, zdravljenih z anti-VEGF.

Bevacizumab je humanizirano monoklonsko protitelo, ki veže vse izoforme VEGF-A. V nizih kliničnih primerov so po 12-mesečnem sledenju ugotovili povečanje vidne ostrine v povprečju za tri vrstice ali več (16 črk) in izrazito zmanjšanje debeline mrežnice.⁴¹ Tudi po 24 mesecih zdravljenja z bevacizumabom je pri kar 57 % bolnikov s CRVO vidna ostrina ostala izboljšana za tri vrstice ali več (15 črk).⁴²

Ranibizumab je fragment protitelesa bevacizumab in je posebej prirejen in testiran za dajanje v oko. Potekata dve obsežni raziskavi, ki ugotavljata učinkovitost in varnost ranibizumaba pri zdravljenju BRVO (raziskava BRAVO) in CRVO (raziskava CROUSE). Preliminarni šestmesečni rezultati so zelo obetavni. Pri bolnikih z BRVO se je vidna ostrina izboljšala za tri vrstice ali več (15 črk) pri 61 % zdravljenih z ranibizumabom in le pri 29 % v kontrolni skupini nezdravljenih bolnikov. Tudi pri bolnikih s CRVO se je vidna ostrina izboljšala za tri vrstice ali več (15 črk) pri 48 % zdravljenih in le pri 17 % v kontrolni skupini.⁴³

Zdravljenje glavkoma. Če na drugem, neprizadetem očesu ugotovimo očesno hipertenzijo ali glavkom, ju moramo zdraviti, ne le da preprečimo glavkomsko okvaro živčnih vlaken, temveč tudi da zmanjšamo možnost nastanka RVO. Če je očesni tlak na prizadetem očesu normalen, nadaljnje

zniževanje očesnega tlaka nima učinka na RVO.^{44,45}

Pri pojavu neovaskularizacije zakotja kot poznega zapleta RVO je smiselno dajanje anti-VEGF v sprednji prekat.

Kirurško zdravljenje. Namen kirurškega zdravljenja je mehanična sprostitev vene na mestu zapore. Doslej poznane tehnike so

pokazale le delno izboljšanje vida, povezane pa so z vid ogrožujočimi zapleti, za to niso splošno priporočljive za zdravljenje RVO.⁴⁶

Protitrombotična zdravila

Protitrombotično zdravljenje RVO ni široko uveljavljeno, predvsem zaradi bojazni pred povečanjem mrežničnih krvavitev. V

Tabela 4: Priporočila za obravnavo bolnikov s trombozo mrežničnih ven.

Preiskave	
Usmerjena anamneza:	
	<ul style="list-style-type: none"> ▶ prisotnost arterijske hipertenzije, hiperlipidemije, sladkorne bolezni; ▶ predhodni srčno-žilni dogodki (možganska kap, srčni infarkt, periferna žilna bolezen, venska tromboza, pljučna embolija); ▶ pojavljanje srčno-žilnih dogodkov v družini; ▶ uporaba hormonskih kontraceptivov.
Klinični pregled.	
Osnovne oftalmološke preiskave:	
	<ul style="list-style-type: none"> ▶ vidna funkcija (vidna ostrina in vidno polje), ▶ očesni tlak, ▶ relativni aferentni pupilarni defekt (RAPD), ▶ biomikroskopija šarenice in gonioskopija, ▶ očesno ozadje, ▶ optična koherenčna tomografija, ▶ fluoresceinska angiografija mrežnice.
Dodatne oftalmološke preiskave:	
	<ul style="list-style-type: none"> ▶ elektroretinografija, ▶ mikroperimetrija.
Osnovne preiskave:	
	<ul style="list-style-type: none"> ▶ krvni tlak.
Osnovne laboratorijske preiskave:	
	<ul style="list-style-type: none"> ▶ hemogram; ▶ serumska sečnina, kreatinin in elektroliti; ▶ krvni sladkor in lipidogram na tešče; ▶ proteinogram.
Preiskave za ugotavljanje trombofilije, samo pri bolnikih:	
	<ul style="list-style-type: none"> ▶ mlajših od 50 let z odsotnimi srčno-žilnimi dejavniki tveganja, ▶ z obojestransko trombozo mrežničnih ven, ▶ s predhodno vensko trombembolijo.
	<ul style="list-style-type: none"> ▶ homocistein (folna kislina in B12); ▶ LA, aCL, anti-beta2GPI; ▶ faktor V Leiden, mutacije G20210A v genu za protrombin; ▶ protein S, protein C in antitrombin.
Imunološke preiskave, samo pri bolnikih s sumom na sistemsko vezivnotkivno bolezen ali sarkoidozo:	
	<ul style="list-style-type: none"> ▶ ANA, ENA, ANCA, komplement; ▶ HLA tipizacija; ▶ ACE.

dosedanjih raziskavah so preizkusili antiagregacijska, antikoagulacijska in fibrinolitična zdravila, vendar so bile le redke randomizirane, število preiskovancev je bilo običajno majhno, odmerki zdravil, trajanje zdravljenja in glavni cilji pa različni. Zato ne preseneča dejstvo, da so rezultati o učinkovitosti protitrombotičnega zdravljenja RVO nasprotujoči si in da enotnih priporočil ni.

Acetilsalicilna kislina in tiklopidin. Varnost in učinkovitost zdravljenja RVO z acetilsalicilno kislino v primerjavi s placebom ni bila nikoli preizkušena. Le v eni raziskavi so primerjali učinek tiklopidina s placebom in ugotovili, da je bila napoved izida ostrine vida nekoliko boljša pri bolnikih z BRVO, zdravljenih s tiklopidinom.⁴⁷ Učinkovitost in varnost novejših antiagregacijskih zdravil (klopidogrel, prasugrel, ticagrelor) doslej še ni bila preizkušena. Večina avtorjev uporabe antiagregacijskega zdravljenja z acetilsalicilno kislino ali tiklopidinom ne priporoča pri vseh bolnikih z RVO.^{6,25,32} Acetilsalicilna kislina v odmerku 100 mg predpišemo le bolnikom, ki imajo veliko tveganje za srčno-žilni dogodek (več kot 20-odstotno 10-letno tveganje izračunano po Framingamskem točkovniku), z namenom preprečevati zaplete ateroskleroze.

Nizkomolekularni heparini (NMH). Rezultati nekaterih nedavno objavljenih randomiziranih raziskav kažejo, da je zdravljenje z NMH v akutnem obdobju RVO učinkovito in varno ter boljše od zdravljenja z acetilsalicilno kislino, posebno še pri bolnikih s CRVO.⁴⁸⁻⁵⁰ Tudi metaanaliza je pokazala, da po zdravljenju z NMH lahko še 6 mesecev od začetka bolezni pričakujemo za 78 % zmanjšano tveganje za poslabšanje ostrine vida, vidnega polja ter nastanka neovaskularizacije in glavkoma brez bistvenega povečanja tveganja za krvavitev v steklovinu.⁵¹ Verjetno je za učinkovitost NMH v akutnem obdobju bolezni njegov zaviralni učinek na angiogenezo bistveno bolj pomemben od antikoagulacijskega učinka, saj lahko zavre neovaskularizacijo. Ker pa so bile v teh raziskavah velike razlike v uporabljenih NMH in trajanju zdravljenja, zaenkrat vrste, odmerka in trajanje zdravljenja z NMH ne moremo priporočiti.

Kumarini. Kumarini pomembno povečajo tveganje za veliko krvavitev, zato je zadržek za njihovo uporabo v akutnem obdobju RVO, ko so običajno prisotne obsežne mrežnične krvavitve, razumljiv. Randomiziranih raziskav o varnosti in učinkovitosti zdravljenja RVO s kumarini ni. Dodaten zadržek za njihovo uporabo je lahko tudi nedavna ugotovitev, da so bili bolniki, ki so prejeli kumarine zaradi drugih indikacij, bolj ogroženi za nastanek RVO.⁵²

Antikoagulacijsko zdravljenje s kumarini uvedemo le pri tistih bolnikih z RVO, pri katerih smo dokazali antifosfolipidni sindrom.⁵³ Za druge oblike trombofilij nimamo podatkov o vplivu kumarinov na potek in ponovitve bolezni. Zdravljenja s kumarini ne priporočamo pri bolnikih s heterozigotno mutacijo za faktor V Leiden in mutacije G20210A v genu za protrombin. Pri bolnikih s homozigotnimi oblikami mutacije v genu za faktor V in protrombin, tistih s pomanjkanjem antitrombina, proteina S ali C ter tistih s kombiniranimi oblikami trombofilije se na ustreznem konziliju za antikoagulacijsko zdravljenje odločamo glede morebitne uvedbe, oblike in trajanja antikoagulacijskega zdravljenja.

Fibrinolitično zdravljenje. Namen tovrstnega zdravljenja je, da raztopimo strdek v mrežnični veni. Lokalno ali sistemsko trombolitično zdravljenje z rekombinantnim tkivnim aktivatorjem plazminogena (rtPA) privede do izboljšanja vida. Ker ga spremlja veliko število zapletov v obliki krvavitev, se v praksi ni uveljavilo.²⁵ V nedavno objavljeni randomizirani raziskavi so pri 52 bolnikih z RVO, staro največ 11 dni, primerjali učinek zdravljenja z manjšim odmerkom rtPA (50 mg) z učinkom zdravljenja s hemodilucijo. Pri bolnikih, ki so prejeli rtPA, ni bilo resnejših stranskih učinkov zdravljenja, do izboljšanja vida pa je prišlo le pri bolnikih s CRVO, ne pa tudi pri tistih z BRVO.⁵⁴

Zdravljenje srčno-žilnih dejavnikov tveganja

Že prisotne ali na novo ugotovljene srčno-žilne dejavnike tveganja moramo skrbno zdraviti in nadzorovati, saj s tem zmanjšamo možnost za nastanek vseh zapletov atero-

skleroze. Kako je zniževanja krvnega tlaka ali zdravljenje hiperlipidemije in sladkorne bolezni povezano s potekom in napovedjo izida RVO, pa ni znano.

Zdravljenje hiperhomocisteinije

V primeru potrditve hiperhomocisteinije in pomanjkanja folatov se lahko odločimo za nadomeščanje folatov in vitamina B12, čeprav zaenkrat ni raziskav, ki bi podpirale takšno odločitev. Prav tako nimamo podatkov, da bi zniževanje koncentracije homocisteina vplivalo na ponovitev tromboze.

Zdravljenje s hemodilucijo

Hemodilucija je metoda, pri kateri odzamemo bolniku kri in jo nadomestimo s kristaloidnimi in koloidnimi raztopinami.

Z zmanjšanjem hematokrita se zmanjša viskoznost krvi, kar naj bi izboljšalo delovanje mikroobtoka. Metodo so za zdravljenje RVO preizkusili v več randomiziranih raziskavah, med katerimi so nekatere pokazale izboljšanje vida. Zaradi majhnega števila preiskovancev, različnih ciljnih vrednosti hematokrita, uporabe različnih raztopin za nadomeščanje krvi ter kombiniranjem hemodilucije z drugimi oblikami zdravljenja, zaenkrat ni mogoče podati enotnih priporočil za zdravljenje s hemodilucijo.^{2,6,34,35}

Spremljanje bolnikov

Spremljanje pri oftalmologu

Pri bolnikih z BRVO opravi oftalmolog kontrolni pregled tri mesece po prvem pre-

Tabela 5: Priporočila za zdravljenje bolnikov s trombozo mrežničnih ven.

Zdravljenje	
Laserska fotokoagulacija	
BRVO:	Mreža laserskih pečatov za edem v makuli, če je po 3 mesecih od zapore vidna ostrina 0,5 ali manj. Difuzna laserska fotokoagulacija periferne ishemične mrežnice, če nastane neovaskularizacija.
CRVO:	Panretinalna laserska fotokoagulacija ob neovaskularizaciji.
Intravitrealni anti-VEGF	
BRVO:	Bevacizumab (Avastin) 1,25 mg, če je edem v makuli in je zapora na edinem funkcionalnem očesu ali če se vidna ostrina zaradi edema po dveh mesecih še slabša; dajanje zdravila ponavljamo na 5–6 tednov, dokler edem vztraja (zdravljenje trenutno možno le na Očesni kliniki, UKC LJublana v okviru raziskave).
CRVO:	Bevacizumab (Avastin) 1,25 mg, če je 1 mesec po nastanku zapore še edem v makuli; dajanje zdravila ponavljamo na 5–6 tednov, dokler edem vztraja (zdravljenje trenutno možno le na Očesni kliniki, UKC LJublana v okviru raziskave).
Intravitrealni glukokortikoidi	
CRVO:	Triamcinolon acetamid (Kenalog) 1 mg, če po 3 aplikacijah anti-VEGF ni morfološkega učinka – zmanjšanja edema v makuli.
Protitrombotično zdravljenje	
	Aspirin 100 mg dnevno samo pri bolnikih z velikim tveganjem za srčno-žilni dogodek.
Zdravljenje srčno-žilnih dejavnikov tveganja	
	Krvni tlak, ciljna vrednost : 140/90 mmHg. Hiperlipidemija, ciljne vrednosti : celokupni holesterol pod 4,0 mmol/ l, LDL holesterol pod 2,0 mmol/ l, HDL holesterol nad 1,2 mmol/ l pri moških in nad 1,4 mmol/ l pri ženskah trigliceridi pod 1,7 mmol/ l. Glikiran hemoglobin pri bolnikih s sladkorno boleznijo pod 6,5 %.

gledu. Ponovno določi vidno ostrino, izmeri očesni tlak, z biomikroskopom pregleda šarenico, zakotje in očesno ozadje, ponovi OCT. Kontrolne preglede ponavlja prvi dve leti na tri mesece po uvedbi lokalnega zdravljenja. Kontrolne preglede prilagodimo potrebam zdravljenja. Če je vidna ostrina po 3 mesecih 0,5 ali manj, je na mestu laserska fotokoagulacija v predelu edema v makuli. Če je prisotna neovaskularizacija, je na mestu laserska fotokoagulacija ishemične periferne mrežnice. Kadar sprememb na mrežnici ni mogoče zanesljivo opredeliti, je pred lasersko fotokoagulacijo potrebno narediti FA.

Pri bolnikih s CRVO opravi oftalmolog kontrolni pregled 1 mesec po prvem pregledu. Ponovno določi vidno ostrino in vidno polje, izmeri očesni tlak, pregleda zenične reakcije, z biomikroskopom pregleda šarenico, zakotje in očesno ozadje, ponovi OCT in opravi FA, če krvavitve niso več tako obsežne, da bi motile preiskavo. Kontrolne preglede ponavlja enkrat mesečno prvega pol leta, nato na 3 mesece še eno leto. Ob uvedbi lokalnega zdravljenja kontrolne preglede prilagodimo potrebam zdravljenja. Če je po 1 mesecu še prisoten edem, je indicirano zdravljenje z anti-VEGF. V primeru, da po treh zaporednih mesečnih dajanjih anti-VEGF ni izboljšanja, je na mestu zdravljenje z glukokortikoidi. Če je prisotna neovaskularizacija (na šarenici, v zakotju ali na mrežnici), je na mestu panretinalna laserska fotokoagulacija periferne mrežnice.

Obravnava in spremljanje pri drugih specialistih

Oftalmolog priporoči določitev osnovnih laboratorijski preiskav (Tabela 4) in meritev krvnega tlaka pri specialistu družinske medicine, ki prevzame skrb za zdravljenje in nadzorovanje morebitne arterijske hipertenzije, sladkorne bolezni ali hiperlipidemije. Obravnava pri internistu hematologu je potrebna, kadar na podlagi hemograma in proteinograma posumimo na bolezen krvi in krvotvornih organov. Izbrane bolnike oftalmolog napoti na preiskave za ugotavljanje trombofilije ali na imunološke preiskave (Tabela 4). K internistu, specialistu za žilne bolezni usmeri bolnike, ki so preboleli ven-

sko trombembolijo, bolnike s homozigotnimi oblikami mutacije v genu za faktor V in protrombin, pomanjkanjem naravnih anti-koagulantov in tiste s kombiniranimi oblikami trombofilije. K internistu revmatologu pa napoti bolnike s sumom na sistemsko vezivnotkivno bolezen in antifosfolipidni sindrom.

Priporočila

Priporočila za obravnavo in zdravljenje bolnikov z RVO, sprejeta na strokovnem kolegiju Očesne klinike Univerzitetnega kliničnega centra v Ljubljani, so prikazana v Tabelah 4 in 5.

Literatura

1. Hayreh S. Prevalent misconceptions about acute retinal vascular occlusive disorders. *Prog Retinal Eye Res* 2005; 24: 493–519.
2. The Royal College of Ophthalmologists. Retinal Vein Occlusion (RVO): Interim Guidelines, December 2010. Dosegljivo na: http://www.rcophth.ac.uk/docs/publications/published-guidelines/RVO_Guidelines.
3. McIntoch RL, Roger SL, Lim L, Cheung N, Wang JJ, Mitchell P, et al. Natural history of central retinal vein occlusion: an evidence-based systematic review. *Ophthalmology* 2010; 117: 1113–23.
4. The Central Retinal Vein Occlusion Study Group. Natural history and clinical management of central retinal vein occlusion. *Arch Ophthalmol* 1997; 114: 835–54.
5. Rogers S, McIntosh RL, Cheung N, Lim L, Wang JJ, Mitchell P, et al. International Eye Disease Consortium. The prevalence of retinal vein occlusion: pooled data from population studies from the United States, Europe, Asia, and Australia. *Ophthalmology* 2010; 117: 313–9.
6. Karia N. Retinal vein occlusion: pathophysiology and treatment options. *Clinical Ophthalmology* 2010; 4: 809–16.
7. Michelis RG, Gass JDM. Natural course of temporal retinal branch occlusion. *Trans Am Acad Ophthalmol Otolaryngol* 1974; 78: 166–77.
8. Rehak J, Dusek L, Chrapek O, Fric E, Rehak M. Initial visual acuity is an important prognostic factor in patients with branch retinal vein occlusion. *Ophthalmic Research* 2010; 45: 204–9.
9. The Central Vein Occlusion Study Group. A randomized clinical trial of early panretinal photocoagulation for ischemic central vein occlusion. The Central Retinal Vein Occlusion Study Group N Report. *Ophthalmology* 1995; 102: 1434–44.
10. Quinlan PM, Elman MJ, Bhatt AK, Mardesich P, Enger C. The natural course of central retinal vein occlusion. *American Journal of Ophthalmology* 1990; 110: 118–23.
11. Hayreh SS, Rojas P, Podhajsky P, Montague P, Woolson RE. Ocular neovascularization with re-

- tinal vascular occlusion. III. Incidence of ocular neovascularization with retinal vein occlusion. *Ophthalmology* 1983; 90: 458–74.
12. Klein BE, Meuer SM, Knudtson MD, Klein R. The relationship of optic disk cupping to retinal vein occlusion: the Beaver Dam Eye Study. *American Journal of Ophthalmology* 2006; 141: 859–62.
 13. Beaumont PE, Kang HK. Clinical characteristics of retinal venous occlusions occurring at different sites. *British Journal of Ophthalmology* 2002; 86: 572–80.
 14. O'Mahoney PR, Wong DT, Ray JG. Retinal vein occlusion and traditional risk factors for atherosclerosis. *Arch Ophthalmol* 2008; 126: 692–9.
 15. Cheung N, Klein R, Wang JJ, Cotch MF, Islam AF, Klein BE, et al. Traditional and novel cardiovascular risk factors for retinal vein occlusion: the multiethnic study of atherosclerosis. *Invest Ophthalmol Vis Sci* 2008; 49: 4297–302.
 16. Di Capua M, Coppola A, Albisinni R, Tufano A, Guida A, Di Minno MN, et al. Cardiovascular risk factors and outcome in patients with retinal vein occlusion. *J Thromb Thrombolysis* 2010; 30: 16–2.
 17. McGimpsey SJ, Woodside JV, Cardwell C, Cahill M, Chakravarthy U. Homocysteine, methylenetetrahydrofolate reductase C677T polymorphism, and risk of retinal vein occlusion: a meta-analysis. *Ophthalmology* 2009; 116: 1778–87.
 18. Janssen MC, den Heijer M, Cruysberg JR, Woltersheim H, Bredie SJ. Retinal vein occlusion: a form of venous thrombosis or a complication of atherosclerosis? A meta-analysis of thrombophilic factors. *Thromb Haemost* 2005; 93: 1021–6.
 19. Cahill MT, Stinnett SS, Fekrat S. Meta-analysis of plasma homocysteine, serum folate, serum vitamin B(12), and thermolabile MTHFR genotype as risk factors for retinal vascular occlusive disease. *Am J Ophthalmol* 2003; 136: 1136–50.
 20. Rehak M, Müller M, Scholz M, Wiercinska J, Niederwieser D, Wiedemann P. Antiphospholipid syndrome and retinal vein occlusion. Meta-analysis of published studies. *Ophthalmology* 2009; 116: 427–34.
 21. Rehak M, Rehak J, Müller M, Faude S, Faude F, Siegemund A, et al. The prevalence of activated protein C (APC) resistance and factor V Leiden is significantly higher in patients with retinal vein occlusion without general risk factors. Case-control study and meta-analysis. *Thromb Haemost* 2008; 99: 925–9.
 22. Rehak M, Krcova V, Slavik L, Fric E, Langova K, Ulehlova J, et al. The role of thrombophilia in patients with retinal vein occlusion and no systemic risk factors. *Can J Ophthalmol* 2010; 45: 171–5.
 23. Kuhli-Hattenbach C, Scharrer I, Luchtenberg M, Hattenbach LO. Coagulation disorders and the risk of retinal vein occlusion. *Thromb Haemost* 2010; 103: 299–305.
 24. Yau JW, Lee P, Wong TY, Best J, Jenkins A. Retinal vein occlusion: an approach to diagnosis, systemic risk factors and management. *Intern Med J* 2008; 38: 904–10.
 25. Rehak M, Wiedemann P. Retinal vein thrombosis: pathogenesis and management. *J Thromb Haemost* 2010; 8: 1886–94.
 26. Hayreh SS. Retinal vascular disorders. *Ophthalmology clinics of North America* 1998; 11: 559–90.
 27. Finkelstein D. Ischemic macular edema. Recognition and favorable natural history in branch vein occlusion. *Arch Ophthalmol* 1992; 110: 1427–34.
 28. Ota M, Tsujikawa A, Murakami T, Kita M, Miyamoto K, Sakamoto A, et al. Association between integrity of foveal photoreceptor layer and visual acuity in branch retinal vein occlusion. *Br J Ophthalmol* 2007; 103: 551–60.
 29. Ota M, Tsujikawa A, Kita M, Miyamoto K, Sakamoto A, Yamaike N, et al. Integrity of foveal photoreceptor layer in central retinal vein occlusion. *Retina* 2008; 28: 1502–8.
 30. Yamaike N, Kita M, Tsujikawa A, Miyamoto K, Yoshimura N. Perimetric sensitivity with the micro perimetry 1 and retinal thickness in patients with branch retinal vein occlusion. *American Journal of Ophthalmology* 2007; 143: 342–4.
 31. Kriechbaum K, Prager F, Geitzenauer W, Benesch T, Schütze C, Simader C, et al. Association of retinal sensitivity and morphology during antiangiogenic treatment of retinal vein occlusion over one year. *Ophthalmology* 2009; 116: 2415–21.
 32. Wong TY, Scott IU. Clinical practice. Retinal-vein occlusion. *N Engl J Med* 2010; 363: 2135–44.
 33. The Branch Vein Occlusion Study group. Argon laser photocoagulation for macular edema in branch vein occlusion. *American Journal of Ophthalmol* 1984; 98: 271–82.
 34. McIntosh RL, Mohamed Q, Saw SM, Wong TY. Interventions for branch retinal vein occlusion: an evidence-based systematic review. *Ophthalmology* 2007; 114: 835–54.
 35. Mohamed Q, McIntosh RL, Saw SM, Wong TY. Interventions for central retinal vein occlusion: an evidence-based systematic review. *Ophthalmology* 2007; 114: 507–19.
 36. Bringmann A, Reichenbach A, Wiedemann P. Pathomechanisms of cystoid macular edema. *Ophthalmic Res* 2004; 36: 241–9.
 37. Adams AP, Shiama DT. The role of vascular endothelial growth factor in ocular health and disease. *Retina* 2005; 25: 111–8.
 38. Sivaprasad S, McCluskey P, Lightman S. Intravitreal steroids in the management of macular edema. *Acta Ophthalmol Scand* 2006; 84: 722–33.
 39. Scott IU, VanVeldhuisen PC, Olden NL, Ip MS, Blodi BA, Jumper JM, et al. SCORE Study report 1: baseline associations between central retinal thickness and visual acuity in patients with retinal vein occlusion. *Ophthalmology* 2009; 116: 504–12.
 40. Haller JA, Bandello F, Belfort R, Blumenkranz MS, Gilles M, Heier J, et al. Randomised, Sham-Controlled Trial Dexamethasone Intravitreal Implant in Patients with Maculae Edema Due to Retina Vein Occlusion. *Ophthalmology* 2010; 117: 1134–46.
 41. Prager F, Michels S, Kriechbaum K, Georgopoulos M, Funk M, Geitzenauer W, et al. Intravitreal bevacizumab (Avastin) for macular oedema secondary to retinal vein occlusion: 12-month results of a prospective clinical trial. *Br J Ophthalmol* 2009; 93: 452–6.
 42. Wu L, Arevalo JF, Berrocal MH, Mauricio M, Roca JA, Morales-canton V, et al. Comparison of two doses of intravitreal bevacizumab as primary treatment for macular edema secondary to central retinal vein occlusion: results of the Pan American

- Collaborative Retina Study Group at 24 Months. *Retina* 2010; 30: 1002–11.
43. Brown DM, Compachiaro PA, Singh RP, Li Z, Gray S, Saroj N, et al. Ranibizumab for Macular Edema following Central Retinal Vein Occlusion. *Ophthalmology* 2010; 117: 1124–33.
 44. Hayreh SS. Management of central retinal vein occlusion. *Ophthalmologica* 2003; 217: 167–88.
 45. Hayreh SS, Zimmerman MB, Beri M, Podhajsky P. Intraocular pressure abnormalities associated with central and hemicentral retinal vein occlusion. *Ophthalmology* 2004; 111: 133–41.
 46. The Royal College of Ophthalmologist. 2010 Annual Evidence Update on Retinal Vein Occlusion. Dosegljivo na: <http://www.library.nhs.uk/eyes>.
 47. Houtsmuller AJ, Vermeulen JA, Klompe M, Zahn KJ, Henkes HE, Baarsma GS, et al. The influence of ticlopidine on the natural course of retinal vein occlusion. *Agents Actions Suppl* 1984; 15: 219–29.
 48. Ageno W, Cattaneo R, Manfredi E, Chelazzi P, Venco L, Ghirarduzzi A, et al. Parnaparin versus aspirin in the treatment of retinal vein occlusion. A randomized, double blind, controlled study. *Thromb Res* 2010; 125: 137–141.
 49. Farahvash MS, Moghaddam MM, Moghimi S, Mohammadzadeh S. Dalteparin in the management of recent onset central retinal vein occlusion: a comparison with acetylsalicylic acid. *Can J Ophthalmol* 2008; 43: 79–83.
 50. Farahvash MS, Moradimogadam M, Farahvash MM, Mohammadzadeh S, Mirshahi A. Dalteparin versus aspirin in recent-onset branch retinal vein occlusion: a randomized clinical trial. *Arch Iran Med* 2008; 11: 418–22.
 51. Lazo-Langner A, Hawel J, Ageno W, Kovacs MJ. Low molecular weight heparin for the treatment of retinal vein occlusion: a systematic review and meta-analysis of randomized trials. *Haematologica*. 2010; 95: 1587–93.
 52. Koizumi H, Ferrara DC, Bruè C, Spaide RF. Central retinal vein occlusion case-control study. *Am J Ophthalmol* 2007; 144: 858–63.
 53. Štalc M. Antifosfolipidni sindrom. In: Mavri A, Vene N, eds. Smernice za vodenje antikoagulacijskega zdravljenja. Ljubljana: Slovensko zdravniško društvo, Sekcija za antikoagulacijsko zdravljenje in preprečevanje tromboemboličnih bolezni pri Združenju za žilne bolezni; 2009. p. 37–42.
 54. Hattenbach LO, Friedrich Arndt C, Lerche R, Scharrer I, Baatz H, Margaron F, et al. Retinal vein occlusion and low-dose fibrinolytic therapy (R.O.L.F.): a prospective, randomized, controlled multicenter study of low-dose recombinant tissue plasminogen activator versus hemodilution in retinal vein occlusion. *Retina* 2009; 29: 932–40.