

**SMERNICE  
DIAGNOSTIKE  
IN  
ZDRAVLJENJA  
RAKA DOJK**

LJUBLJANA 2014

**Založil in izdal:**

Onkološki inštitut Ljubljana

**Sestavili:**

Andraž Perhavec

Barbara Gazič

Barbara Vidergar

Erika Matos

Janez Žgajnar

Kristijana Hertl

Marko Hočevnar

Mateja Krajc

Nikola Bešič

Simona Borštnar

Snežna Paulin Košir

Tanja Marinko

Ulrika Klopčič

**Uredil**

Janez Žgajnar

**Tehnično uredil**

Andraž Perhavec

**Oblikovala**

Amela Duratović

# KAZALO

<b>ZGODNJE ODKRIVANJE RAKA DOJK</b>	<b>7</b>
SPLOŠNA POPULACIJA (Claus do 15%) .....	7
ZMERNNA OGROŽENOST (Claus 15-30%) .....	7
VISOKA OGROŽENOST (nosilke mutacije na BRCA 1/2, STK11, TP53, PTEN, E-Cadherin genih ali Claus nad 30 %) .....	7
VISOKA OGROŽENOST ZA RAK DOJK PRI MOŠKIH (zdravi moški, nosilci mutacije) .....	8
<b>NAVODILA ZA NAPOTITEV V AMBULATNO ZA BOLEZNI DOJK NA OI</b>	<b>9</b>
SIMPTOMATSKE ŽENSKÉ – NUJEN PREGLED (v dveh tednih od napotitve) .	9
SIMPTOMATSKE ŽENSKÉ – PREGLED, KI NI NUJEN (v dveh mesecih od napotitve) .....	9
<b>NAVODILA ZA NAPOTITEV V AMBULANTO ZA ONKOLOŠKO GENETSKO SVETOVANJE</b>	<b>10</b>
Indikacije za napotitev na svetovanje za dedni rak dojk in/ali jajčnikov	10
<b>TNM KLASIFIKACIJA</b>	<b>11</b>
PRIMARNI TUMOR (T).....	11
REGIONALNE BEZGAVKE (N) .....	12
Klinična klasifikacija	12
Patoška klasifikacija	12
ODDALJENI ZASEVKI (M) .....	14
STADIJI GLEDE NA TNM .....	15
<b>REDKE MALIGNE BOLEZNI DOJK</b>	<b>16</b>
MB. PAGET.....	16
RAK DOJK PRI MOŠKEM .....	17
RAK DOJK PRI NOSEČNICAH.....	17
OKULTNI RAK DOJK .....	19
FILODNI TUMORJI .....	19
VNETHI RAK DOJK.....	20
<b>SLIKOVNE METODE</b>	<b>23</b>
MAMOGRAFIJA .....	23

ULTRAZVOK (UZ) JE DOPOLNILNA DIAGNOSTIČNA METODA .....	23
MAGNETNA REZONANCA (MRI) .....	24
DUKTOGRAFIJA.....	24
KLASIFIKACIJA .....	25
<b>SLIKOVNA DIAGNOSTIKA TIPLJIVIH LEZIJ DOJK</b>	<b>26</b>
<b>SLIKOVNA DIAGNOSTIKA NETIPLJIVIH LEZIJ DOJK</b>	<b>27</b>
Diagnostični postopek netipljivih lezij dojk (razen mikrokalcinacij)	27
Diagnostični algoritem mikrokalcinacij	27
<b>CITOPATOLOGIJA</b>	<b>28</b>
ODVZEM VZORCA Z ABTI .....	28
Odvzem vzorca za citopatološko preiskavo	28
Ravnanje s citopatološkim materialom	29
SPREMNI DOKUMENT .....	29
OSEBJE .....	29
DIAGNOSTIČNE KATEGORIJE CITOPATOLOŠKEGA IZVIDA .....	30
<b>HISTOPATOLOGIJA</b>	<b>32</b>
MAKROSKOPSKI PREGLED VZORCA .....	32
HISTOLOŠKI PREGLED VZORCA .....	34
NETIPNE LEZIJE DOJK .....	37
HISTOLOŠKA OPREDELITEV PO DIAGNOSTIČNIH KATEGORIJAH ZA BIOPSIJE Z DEBELO IGLO .....	38
<b>PREISKAVE ZA ZAMEJITEV BOLEZNI</b>	<b>39</b>
OSNOVNE PREISKAVE PRI STADIJIH I in II.....	39
OSNOVNE PREISKAVE PRI STADIJIH III in IV .....	39
DODATNE PREISKAVE .....	39
<b>KIRURGIJA RAKA DOJK</b>	<b>40</b>
EKSCIZIJSKA BIOPSIJA TIPNEGA TUMORJA.....	40
EKSCIZIJA PRIZADETEGA VODA IN LOBULA DOJKE .....	40
EKSCIZIJA NETIPLJIVIH LEZIJ DOJK .....	40
OHRANITVENA OPERACIJA DOJKE .....	41
ENOSTAVNA MASTEKTOMIJA .....	42
MASTEKTOMIJA Z OHRANITVIJO KOŽE .....	42
MASTEKTOMIJA Z OHRANITVIJO KOLOBARJA IN BRADAVICE .....	43
REKONSTRUKCIJA DOJKE .....	43
ODSTRANITEV PAZDUŠNIH BEZGAVK .....	44

BIOPSIJA PRVE BEZGAVKE (SENTINEL NODE).....	45
EKSCIZIJA NETIPLJIVEGA INVAZIVNEGA RAKA DOJK – SNOLL.....	46
<b>SISTEMSKO ZDRAVLJENJE RAKA DOJK</b>	<b>47</b>
HORMONSKO ZDRAVLJENJE .....	47
ZDRAVLJENJE S KEMOTERAPIJO (CITOSTATIKI).....	48
ZDRAVLJENJE S TARČNIMI ZDRAVILI .....	49
<b>ALGORITMI SISTEMSKEGA ZDRAVLJENJA RAKA DOJK</b>	<b>50</b>
DOPOLNILNO (ADJUVANTNO) SISTEMSKO ZDRAVLJENJE.....	50
Napovedni dejavniki izida bolezni in odgovora na zdravljenje, ki jih upoštevamo pri izbiri dopolnilnega sistemskega zdravljenja	50
Hormonsko zdravljenje	50
Citostatsko zdravljenje	51
Tarčno zdravljenje	51
Izbira dopolnilnega sistemskega zdravljenja	52
PREOPERATIVNA (NEOADJUVANTNA) SISTEMSKA TERAPIJA .....	53
Neoadjuvantna KT	53
Neoadjuvantna HT	53
SISTEMSKO ZDRAVLJENJE METASTATSKE BOLEZNI.....	53
Izbira sistemskega zdravljenja	54
Hormonsko zdravljenje bolnic z metastatskim rakom dojg	54
Citostatsko zdravljenje bolnic z metastatskim rakom dojg	54
Tarčno zdravljenje bolnic z metastatskim rakom dojg	55
Podporno zdravljenje zasevkov v kosteh: bisfosfonati in denosumab	55
Trajanje posameznega reda sistemskega zdravljenja	55
SOČASNA ZDRAVILA MED SISTEMSKIM ZDRAVLJENJEM RAKA.....	56
<b>OBSEVANJE RAKA DOJK</b>	<b>57</b>
NEINVAZIVNI RAK .....	57
INVAZIVNI RAK, stadij I in II .....	57
Po ohranitveni operaciji dojke	57
Po mastektomiji	58
OBSEVANJE PO REKONSTRUKCIJI DOJKE Z REŽNJEM ALI S SILIKONSKO PROTEZO .....	59
OBSEVANJE PO NEOADJUVANTNI KT ALI HT .....	59
LOKALNI RECIDIV .....	59
METASTATSKI RAK DOJK.....	60
<b>NEINVAZIVNI RAK DOJK</b>	<b>61</b>

DUKTALNI KARCINOM IN SITU (DCIS) .....	61
LOBULARNI KARCINOM IN SITU (LCIS).....	61
NADZOR BOLNIC Z RAKOM DOJK	63
ALGORITMI	64

# ZGODNJE ODKRIVANJE RAKA DOJK

## SPLOŠNA POPULACIJA (Claus do 15%)

- mesečno samopregledovanje dojk (10. dan od začetka menstruacije)
- klinični pregled dojk z mamografijo ob vsakem sumu na bolezensko dogajanje v dojki (glej poglavje Navodila za napotitev v ambulanto za bolezni dojk na OI)
- presejalna mamografija na dve leti od 50. do 69. leta starosti (program DORA)

## ZMERNNA OGROŽENOST (Claus 15-30%)

- mesečno samopregledovanje dojk (10. dan od začetka menstruacije)
- klinični pregled dojk z mamografijo oz. UZ preiskava dojk in sicer:
  - ob vsakem sumu na bolezensko dogajanje v dojki (glej poglavje Navodila za napotitev v ambulanto za bolezni dojk na OI)
  - na 12 mesecev od 40. leta starosti

## VISOKA OGROŽENOST (nosilke mutacije na BRCA 1/2, STK11, TP53, PTEN, E-Cadherin genih ali Claus nad 30 %)

- mesečno samopregledovanje dojk od 18. leta starosti dalje (10. dan od začetka menstruacije)
- klinični pregled dojk z mamografijo oz. z UZ ali MRI dojk ob vsakem sumu na bolezensko dogajanje v dojki (glej poglavje Navodila za napotitev v ambulanto za bolezni dojk na OI)
- redni polletni klinični pregled dojk (prvi pregled pri 25. letih starosti)
- na 12 mesecev mamografija (razen pri nosilkah mutacij na TP53) v kombinaciji z UZ preiskavo dojk in 1x letno MRI dojk, izmenoma na 6 mesecev (MRI dojk izveden v obdobju 7. – 14. dne menstruacijskega ciklusa med 30 – 49 letom starosti), prvi pregled

med 25 in 35 letom starosti, oziroma določen individualno glede na starost ob diagnozi najmlajše bolnice z rakom v družini

- polletni ginekološki pregled s transvaginalnim ultrazvokom
- polletno določanje tumorskega markerja CA 125 (najbolje na 1.-10. dan menstruacijskega ciklusa), od 35. leta starosti dalje, oziroma 5-10 let prej, preden je za rakom jajčnikov zbolela najmlajša v družini
- možnost preventivne mastektomije z ali brez rekonstrukcije (pri nosilkah mutacij, po predhodnem posvetu z zdravnikom iz multidisciplinarnega tima za onkološko genetsko svetovanje)
- možnost preventivne kirurške odstranitve jajčnikov in jajcevodov po končanem rodnem obdobju (pri nosilkah mutacij, po posvetu z zdravnikom iz multidisciplinarnega tima za onkološko genetsko svetovanje)

## **VISOKA OGROŽENOST ZA RAK DOJK PRI MOŠKIH (zdravi moški, nosilci mutacije)**

- samopregledovanje dojk - prvi pregled pri 40. letih starosti
- polletni klinični pregled dojk
- klinični pregled dojk z mamografijo oz. UZ preiskava dojk ob vsakem sumu na bolezensko dogajanje v dojki (glej poglavje Navodila za napotitev v ambulanto za bolezni dojk na OI)
- osnovni mamogram
- letno mamografija v primeru ginekomastije in radiološko gostih dojk
- merjenje PSA enkrat letno (po predhodnih navodilih: preiskovanec se vzdrži ejakulacije (spolnih odnosov) 24 ur pred odvzemom vzorca krvi; v kolikor je imel preiskovanec v roku 6 tednov predhodno vnetje prostate ali rektalni pregled, se ponudi nov datum)
- PSA nad 3 ng/ml - napotitev k urologu

Določitev kategorije ogroženosti in program individualiziranega spremljanja se v Ambulanti za onkološko genetsko svetovanje in testiranje opravi na podlagi natančne in preverjene družinske anamneze, s pomočjo matematičnih modelov (izračuni ogroženosti) in po obravnavi na konziliju multidisciplinarnega tima onkološkega genetskega svetovanja.



# NAVODILA ZA NAPOTITEV V AMBULATNO ZA BOLEZNI DOJK NA OI

Vse bolnice s sumom na raka dojk morajo biti nemudoma napotene v Center za bolezni dojk. Nujnega pregleda se ne opravlja pri bolnicah z znaki in simptomi, ki niso značilni za raka dojk in so največkrat povezani z benignimi spremembami v dojkah.

## **SIMPTOMATSKE ŽENSKÉ – NUJEN PREGLED (v dveh tednih od napotitve)**

- bolnice, ki zatipajo zatrdlino v dojki ali pazduhi
- bolnice, ki imajo simptome in znake, sumljive za raka dojk:
  - razjede na dojkah
  - deformirana/vdrta koža ali bradavica
  - ekcem bradavice
  - izcedek iz ene bradavice, ki pušča sledi na obleki

## **SIMPTOMATSKE ŽENSKÉ – PREGLED, KI NI NUJEN (v dveh mesecih od napotitve)**

- bolnice, ki imajo:
  - asimetrično vozličavost, ki vztraja tudi po menstruaciji
  - absces
  - ponavljajočo se cisto (že verificirano)
  - vztrajajočo bolečino v dojkah
  - obojestranski spontan izcedek iz bradavice, ki pušča sledi na obleki

# NAVODILA ZA NAPOTITEV V AMBULANTO ZA ONKOLOŠKO GENETSKO SVETOVANJE

V posebno skupino obravnave sodijo tudi ženske z anamnezo raka dojk v družini. Na Onkološkem inštitutu take družine obravnavamo v okviru Ambulante za onkološko genetsko svetovanje in testiranje (kontakt: osebno ali preko telefona: 01 5879 649 (uradne ure: pon., sre., pet. 8 - 9) ali [genetika@onko-i.si](mailto:genetika@onko-i.si)). Indikacije za napotitev prilagamo v nadaljevanju.

---

## Indikacije za napotitev na svetovanje za dedni rak dojk in/ali jajčnikov

---

Za svetovanje se odločimo, kadar oseba ustreza vsaj enemu od pogojev oz. tudi vse tiste, ki jih možnost, da bi raka lahko podedovali močno skrbi:

- znana mutacija na BRCA1/2, STK11, TP53, PTEN, E-Cadherin genih v družini
- rak dojk pred 40. letom
- trojno negativen rak dojk pred 50. letom starosti
- obojestranski rak dojk
- rak dojk in jajčnikov
- moški z rakom dojk
- pozitivna družinska anamneza:
  - sorodnica v prvem kolenu z rakom dojk pred 40. letom
  - sorodnik moškega spola v prvem kolenu z rakom dojk
  - sorodnica v prvem kolenu z obojestranskim rakom dojk
  - dve sorodnici v prvem kolenu z rakom dojk pred 60. letom ali z rakom jajčnikov, ne glede na starost
  - tri sorodnice v prvem ali drugem kolenu z rakom dojk in/ali jajčnikov

# TNM KLASIFIKACIJA

Za določitev stadija bolezni uporabljamo TNM klasifikacijo (7. revizija, 2010).

Pri uporabi TNM klasifikacije upoštevamo naslednja pravila:

- klasifikacija velja samo za karcinome
- nujna je histološka diagnoza bolezni
- pri sočasnem multifokalnem ali multicentričnem karcinomu bolezen klasificiramo po največjem tumorju (T)
- sočasni obojestranski karcinom klasificiramo ločeno

## PRIMARNI TUMOR (T)

**TX** Velikosti primarnega tumorja ni možno oceniti

**T0** Tumor ni najden

**Tis** Karcinom in situ

**DCIS:** duktalni karcinom in situ

**LCIS:** lobularni karcinom in situ

**Mb. Paget bradavice** (brez spodaj ležečega invazivnega karcinoma)<sup>1</sup>

**T1** T ≤ 20 mm

**T1mi:** T ≤ 1 mm

**T1a:** T > 1 mm in T ≤ 5 mm

**T1b:** > 5 mm in T ≤ 10 mm

**T1c:** > 10 mm in T ≤ 20 mm

**T2** T > 20 mm in T ≤ 50 mm

**T3** T > 50 mm

**T4** Tumor vrašča v steno prsnega koša (a) ali v kožo dojke (b) ne glede na velikost tumorja (razjede ali kožni zasevki, omejeni na isto dojko)

**T4a:** tumor pritrjen na steno prsnega koša

**T4b:** rdečina in edem kože (peau d'orange), razjede ali zasevki v koži, omejeni na isto dojko

**T4c:** T4a + T4b

<sup>1</sup> če je ob Mb.Paget bradavice prisoten tudi invazivni karcinom, ga klasificiramo glede na obseg invazivne komponente

## T4d: vnetni karcinom<sup>1</sup>

Patološka klasifikacija primarnega tumorja ustreza klinični klasifikaciji.

## REGIONALNE BEZGAVKE (N)

### Klinična klasifikacija

- NX** N ni možno oceniti (npr. bezgavke predhodno odstranjene)
- N0** Brez zasevkov v bezgavkah
- N1** Zasevki v premičnih istostranskih pazdušnih bezgavkah
- N2** Zasevki v istostranskih pazdušnih bezgavkah, ki so zraščene med seboj ali z okolico (a) ali zasevki v bezgavkah ob istostranski a.mamarii interni, če ob tem pazdušne bezgavke niso prizadete (b)
- N2a:** Zasevki v istostranskih pazdušnih bezgavkah, ki so zraščene med seboj ali z okolico
- N2b:** Zasevki v bezgavkah ob istostranski a.mamarii interni, če ob tem pazdušne bezgavke niso prizadete
- N3** Zasevki v istostranskih infraklavikularnih bezgavkah z ali brez zasevkov v istostranskih pazdušnih bezgavkah (a) ali zasevki v istostranskih bezgavkah ob a.mamarii interni, če so ob tem prisotni zasevki v istostranskih pazdušnih bezgavkah (b) ali zasevki v istostranskih supraklavikularnih bezgavkah z ali brez prizadtosti pazdušnih bezgavk ali bezgavk ob a. mamarii interni (c)
- N3a:** Zasevki v istostranskih infraklavikularnih bezgavkah
- N3b:** Zasevki v istostranskih bezgavkah ob a.mamarii interni, če so ob tem prisotni zasevki v istostranskih pazdušnih bezgavkah
- N3c:** Zasevki v istostranskih supraklavikularnih bezgavkah

### Patološka klasifikacija

- pNX** Regionalnih bezgavk ni mogoče oceniti (npr. predhodno odstranjene ali neodstranjene)

<sup>1</sup> rdečina in edem kože (peau d'orange) obsega > 1/3 kože dojke; diagnoza je klinična, ob histološko potrjenem invazivnem karcinomu; prisotnost tumorskih celic v limfatičnih žilah dermisa je pogosta, vendar za diagnozo vnetnega karcinoma ni nujna

- pN0** Regionalne bezgavke brez zasevkov<sup>1</sup>
- pN1** Mikrozasevki ali zasevki v 1-3 istostranskih pazdušnih bezgavkah in/ali v bezgavkah ob a. mamarii interni; zasevki so bili klinično okultni in ugotovljeni z biopsijo prve bezgavke
- pN1mi:** Mikrozasevki (večji od 0.2 mm (in/ali skupek več kot 200 celic) in manjši ali enaki od 2 mm)
  - pN1a:** Zasevki v 1-3 pazdušnih bezgavkah, vsaj en zasevek večji od 2 mm
  - pN1b:** Zasevki v bezgavkah ob a. mamarii interni
  - pN1c:** Zasevki v 1-3 pazdušnih bezgavkah in v bezgavkah ob a. mamarii interni
- pN2** Zasevki v 4-9 istostranskih pazdušnih bezgavkah ali klinično očitni zasevki v istostranskih parasternalnih bezgavkah ob neprizadetih istostranskih pazdušnih bezgavkah
- pN2a:** zasevki v 4-9 istostranskih pazdušnih bezgavkah, od tega vsaj en večji od 2 mm
  - pN2b:** klinično očitni zasevki v istostranskih parasternalnih bezgavkah ob neprizadetih istostranskih pazdušnih bezgavkah
- pN3** Zasevki v 10 ali več istostranskih pazdušnih bezgavkah ali zasevki v istostranskih infraklavikularnih bezgavkah (a) ali klinično očitni zasevki v istostranskih parasternalnih bezgavkah ob zasevkih v istostranskih pazdušnih bezgavkah ali zasevki v več kot 3 istostranskih pazdušnih bezgavkah in klinično okultni zasevki v istostranskih parasternalnih bezgavkah (b) ali zasevki v istostranskih supraklavikularnih bezgavkah (c)
- pN3a:** Zasevki v 10 ali več istostranskih pazdušnih bezgavkah ali zasevki v istostranskih infraklavikularnih bezgavkah
  - pN3b:** Klinično očitni zasevki v istostranskih parasternalnih bezgavkah ob zasevkih v istostranskih pazdušnih bezgavkah ali zasevki v več kot 3 istostranskih pazdušnih bezgavkah in klinično okultni zasevki v istostranskih parasternalnih bezgavkah
  - pN3c:** Zasevki v istostranskih supraklavikularnih bezgavkah

---

<sup>1</sup> Izolirane tumorske celice (ITC; skupki celic enaki ali manjši od 0.2 mm v najdaljšem premeru ali skupek manj kot 200 celic v enem prerezu) so klasificirane kot pN0

## ODDALJENI ZASEVKI (M)

**MX** Oddaljeni zasevki niso opredeljeni

**M0** Brez oddaljenih zasevkov

**M1** Prisotni oddaljeni zasevki<sup>1</sup>

Predpona »y«: označuje obseg bolezni po neoadjuvantnem zdravljenju

Predpona »yc«: označuje klinično in radiografsko oceno obsega bolezni po neoadjuvantnem zdravljenju

Predpona »yp«: označuje patološko oceno obsega bolezni po neoadjuvantnem zdravljenju

---

<sup>1</sup> patološki TNM loči še cM0(i+): klinično in radiografsko ni znakov za oddaljene zasevke, vendar so molekularno ali mikroskopsko odkrite tumorske celice v cirkulaciji, kostnem mozgu ali drugih tkivih (razen regionalnih bezgavkah), pri čemer skupek celic ni večji od 0,2 mm

## STADIJI GLEDE NA TNM

STADIJ	T	N	M
0	Tis	N0	M0
IA	T1 <sup>1</sup>	N0	M0
IB	T0	N1mi	M0
	T1 <sup>1</sup>	N1mi	M0
IIA	T0	N1 <sup>2</sup>	M0
	T1	N1 <sup>2</sup>	M0
	T2	N0	M0
IIB	T2	N1	M0
	T3	N0	M0
IIIA	T0	N2	M0
	T1 <sup>1</sup>	N2	M0
	T2	N2	M0
	T3	N1	M0
	T3	N2	M0
IIIB	T4	N0	M0
	T4	N1	M0
	T4	N2	M0
IIIC	katerikoli T	N3	M0
IV	katerikoli T	katerikoli N	M1

<sup>1</sup> vključno s T1mi

<sup>2</sup> T0 in T1 z mikrozasevki v pazdušnih bezgavkah (N1mi) so stadij IB

# REDKE MALIGNE BOLEZNI DOJK

## MB. PAGET

- **Definicija**
  - neoplazma bradavice in/ali areole<sup>1</sup>
- **Klinična slika**
  - enostransko ekcematoidno prizadeta bradavica in areola s krvavitvijo, ulceracijo, srbenjem
  - pogosto serozen ali serohemoragičen izcedek iz bradavice
  - pogosto sočasno tipen tumor
- **Diagnostika**
  - anamneza in klinični status
  - obojestranska mamografija (glede na izvid mamografije dodatne slikovne preiskave)
  - skarifikat ali kirurška biopsija najbolj spremenjenega dela areole in/ali bradavice
  - tanko- ali debeloigeln biopsija sumljivih tumorjev, odkritih s slikovno diagnostiko
  - citološka preiskava izcedka
- **Zdravljenje**
  - **brez pridruženega invazivnega raka (Mb. Paget z ali brez DCIS)**
    - kirurgija
      - resekcija centralnega kvadranta (v zdravo)
      - mastektomija z biopsijo prve bezgavke
    - obsevanje
      - v primeru ohranitvene operacije
    - sistemska terapija
      - ev. kemoprevencija s tamoksifenom 5 let
  - **s pridruženim invazivnim rakom**
    - zdravljenje glede na stadij bolezni (glej ustrezna poglavja)

<sup>1</sup> v 80-90% je pridružen rak (invazivni ali neinvazivni) drugje v dojki



## RAK DOJK PRI MOŠKEM

Klinična slika, diagnostika in zamejitev bolezní so enaki kot pri raku dojk žensk.

### ➤ Zdravljenje

- **Kirurgija**
  - modificirana radikalna mastektomija (s citološko dokazanimi zasevki v pazdušnih bezgavkah)
  - mastektomija in biopsija prve bezgavke (pri klinično N0)
- **Radioterapija**
  - enako kot pri raku dojk pri ženskah
- **Sistemsko zdravljenje**
  - odločitev o kemoterapiji in anti-HER2 terapiji enako kot pri raku dojk pri ženskah
  - dopolnilna hormonska terapija s tamoksifenom 5 let pri hormonsko odvisnih rakih

## RAK DOJK PRI NOSEČNICAH

### ➤ Klinična slika

- v povprečju večji tumorji
- pogosteje prizadete pazdušne bezgavke
- pogosteje hormonsko negativni in HER2 pozitivni

### ➤ Diagnostika

- anamneza in klinični status
- obojestranska mamografija, ki jo opravimo z zaščitnimi ščiti
- ultrazvok dojk
- tanko- ali debeloigelná (priporočljivo) biopsija
- preiskave za zamejitev bolezní<sup>1</sup>
- pregled pri ginekologu (svetovanje glede prekinitve nosečnosti, ocena datuma poroda, ki pomembno vpliva na načrtovanje zdravljenja)

---

<sup>1</sup> RTG pc opravimo s primerno zaščito, scintigrafija skeleta je kontraindicirana, namesto nje lahko opravimo MRI torakalne in lumbalne hrbtenice brez kontrasta; rezultati zamejitvenih preiskav lahko pomembno vplivajo na odločitev o prekinitvi nosečnosti

## ➤ Zdravljenje

- zdravljenje raka dojke pri nosečnicah je podobno kot pri drugih ženskah, razlikuje pa se izbira sistemske terapije in čas pričetka posameznega zdravljenja:
  - kemoterapija je kontraindicirana v prvem trimesečju nosečnosti, v drugem in tretjem trimesečju so sheme, ki temeljijo na doksorubicinu, ciklofosfamidu in fluorouracilu, varne<sup>1</sup>
  - trastuzumab, taksani, hormonska terapija in obsevanje so kontraindicirani tekom celotne nosečnosti
- **prvo trimesečje**
  - razmislek o prekinitvi nosečnosti
  - kirurško zdravljenje
    - mastektomija in odstranitev pazdušnih bezgavk
  - adjuvantna kemoterapija v drugem trimesečju
  - adjuvantno obsevanje, trastuzumab in hormonska terapija po zaključeni nosečnosti
- **drugo trimesečje in začetek tretjega trimesečja**
  - kirurško zdravljenje
    - mastektomija ali ohranitvena operacija dojke in odstranitev pazdušnih bezgavk
  - adjuvantna ali neoadjuvantna kemoterapija
  - adjuvantno obsevanje, trastuzumabin hormonska terapija po zaključeni nosečnosti
- **pozno tretje trimesečje**
  - kirurško zdravljenje
    - mastektomija ali ohranitvena operacija dojke in disekcija pazdušnih bezgavk ali biopsija prve bezgavke<sup>2</sup>
  - adjuvantna kemoterapija<sup>3</sup>
  - adjuvantno obsevanje, trastuzumab in hormonska terapija po zaključeni nosečnosti

---

<sup>1</sup> ondansetron, lorazepam in deksametazon lahko uporabljamo v sklopu antiemetične terapije

<sup>2</sup> po 30. tednu gestacije; uporaba modrila je v času nosečnosti kontraindicirana

<sup>3</sup> ne po 35. tednu nosečnosti ali znotraj 3 tednov od načrtovanega poroda

## OKULTNI RAK DOJK

### ➤ **Klinična slika**

- klinično prizadete pazdušne bezgavke brez sumljivih kliničnih znamenj v dojkah

### ➤ **Diagnostika**

- anamneza in klinični status
- laboratorijske preiskave (hemogram, jetrni testi, tumorski marker)
- tanko- ali debeloigelna biopsija pazdušnih bezgavk
- obojestranska mamografija ± ultrazvok in MRI dojk
- preiskave za zamejitev bolezni (scintigrafija skeleta, ultrazvok trebuha in rtg slikanje prsnih organov) in za izključitev drugih rakov, ki lahko zasevajo v pazdušne bezgavke (v primeru nekonkluzivne morfološke diagnoze in normalnih izvidov slikovnih preiskav dojk)

### ➤ **Zdravljenje**

- bolnice, ki jim s slikovno diagnostiko dojk v kombinaciji z debeloigelno biopsijo dokažemo rak dojk zdravimo glede na stadij bolezni
- **T0 N1 M0**
  - modificirana radikalna mastektomija ali odstranitev pazdušnih bezgavk z obsevanjem dojke
  - adjuvantno sistemsko zdravljenje glede na histološki izvid
- **T0 N2-3 M0**
  - neoadjuvantna kemoterapija, trastuzumab in hormonska terapija
  - modificirana radikalna mastektomija
  - obsevanje prsne stene in periklavikularnih bezgavk

## FILODNI TUMORJI

### ➤ **Definicija**

- redki tumorji dojk sestavljeni iz stromalnih in epitelijskih elementov

### ➤ **Klinična slika**

- multinodularen, neboleč, pogosto velik in hitrorastoč tumor
- lahko so benigni, mejno maligni ali maligni

- vrh incidence je pri 40. letih (kasneje kot pri fibroadenomih in prej kot pri invazivnem duktalnem in lobularnem raku)
- osebe z Li-Fraumeni sindromom so bolj ogrožene za nastanek filodnih tumorjev
- bolezen se najpogosteje ponovi lokalno, najpogostejše mesto oddaljenih zasevkov so pljuča

### ➤ Diagnostika<sup>1</sup>

- anamneza in klinični status
- ultrazvok dojk
- obojestranska mamografija pri ženskah nad 30 let
- tanko- ali debeloigelna biopsija

### ➤ Zdravljenje

#### ○ zdravljenje lokalne bolezni

→ kirurško

- v primeru, da je diagnoza filodnega tumorja znana pred operacijo, napravimo široko ekscizijo (varnostni rob 1 cm)
- v primeru, da je predoperativna diagnoza fibroadenom<sup>2</sup> ali je predoperativna diagnoza nekonkluzivna, opravimo ekscizijsko biopsijo in nato reekscizijo glede na histološki izvid

→ pooperativno obsevanje po ohranitveni operaciji v primeru mejno malignega ali malignega tumorja

#### ○ zdravljenje lokalnega recidiva brez sistemske ponovitve

→ kirurško

- široka reekscizija

→ adjuvantno obsevanje v izbranih primerih

#### ○ zdravljenje sistemske ponovitve z ali brez lokalnega recidiva

→ glej smernice za zdravljenje sarkomov

## VNETNI RAK DOJK

### ➤ Klinična slika

- diagnoza vnetnega raka dojk je klinična: eritem in edem (peau d'orange) vsaj tretine kože dojke s tipnim robom pri bolnici z invazivnim rakom dojk

<sup>1</sup> predoperativne preiskave pogosto govorijo za fibroadenom, zato diagnozo pogosto dobimo šele po operaciji

<sup>2</sup> za operacijo fibroadenoma se odločimo, če je tumor velik in/ali hitro raste

- diferencialno diagnostično prideta v poštev celulitis dojke ali mastitis
- histološko večkrat najdemo tumorske celice in embole v limfnih žilah kože, ki pa niso niti potreben niti zadosten pogoj za diagnozo vnetnega raka dojke (diagnoza je klinična!)
- agresivna oblika raka dojke s slabšo prognozo, ki jo uvrščamo v stadij IIIB ali IIIC (glede na prizadetost pazdušnih bezgavk) ali stadij IV (v primeru oddaljenih zasevkov)
- pogosteje hormonsko negativen in HER2 pozitiven rak
- pogosteje se pojavlja pri mlajših ženskah

### ➤ Diagnostika

- anamneza in klinični status
- laboratorijske preiskave (hemogram, jetrni testi, tumorski marker)
- debeloigelnja biopsija tumorja z določitvijo hormonskega in HER2 statusa
- obojestranska mamografija ± ultrazvok in MRI dojke
- preiskave za zamejitev bolezní (scintigrafija skeleta, CT/ultrazvok trebuha in CT slikanje prsnih organov)
- PET CT v primeru, da so preiskave za zamejitev bolezní nekonkluzivne
- genetsko svetovanje (za indikacije glej poglavje Indikacije za napotitev na svetovanje za dedni rak dojke in/ali jajčnikov)

### ➤ Zdravljenje

- zdravljenje pričnemo s **kemoterapijo, ki naj bo v celoti izpeljana pred operacijo** (antraciklini ± taksani ± trastuzumab<sup>1</sup>)
  - dosežen odgovor na kemoterapijo:
    - modificirana radikalna mastektomija
    - obsevanje prsne stene in periklavikularnih bezgavk ± parasternalnih bezgavk
    - dokončanje enoletnega zdravljenja s trastuzumabom, če je tumor HER2 pozitiven
    - hormonska terapija, če je tumor hormonsko odvisen
    - odložena rekonstrukcija dojke na željo bolnice
  - odgovora na kemoterapijo ni:
    - dodatna sistemska terapija in/ali predoperativno obsevanje; v primeru doseženega odgovora glej prejšnjo puščico, v nasprotnem primeru je zdravljenje individualno

---

<sup>1</sup> ne sočasno z antraciklini

- za zdravljenje vnetnega raka dojk z oddaljenimi zasevki glej poglavje Sistemsko zdravljenje metastatske bolezni

# SLIKOVNE METODE

## MAMOGRAFIJA

Je osnovna diagnostična metoda. Vse ostale metode so dopolnilne. Mamografija naj bo opravljena v skladu z evropskimi smernicami, s kontrolo kakovosti.

### ➤ Indikacije

- zgodnje odkrivanje raka dojk (glej stran 7)
- netipljive lezije (glej stran 26)
- tipljive lezije
  - citološko ali histološko potrjen malignom (ne glede na starost bolnice)
  - neuporaben ali negativen izvid tanko- ali debeloigelne biopsije (po 35. letu starosti)

### ➤ Tehnika

- osnovni projekciji – poševna (MLO) in navpična (CC)
- dodatne projekcije (za razjasnitev mamografsko vidnih nepravilnosti): ciljana povečava, ciljana kompresija in druge projekcije (za dodatno slikovno diagnostiko se odloči radiolog)

### ➤ Mamografski izvid

- podatki o gostoti žleznega tkiva (ACR1-4)
- podatki o obliki, številu, velikosti in o legi lezij (vključno z oddaljenostjo od prsne bradavice)
- primerjava s starimi slikami
- razvrstitev lezij po stopnji sumljivosti – BIRADS klasifikacija (glej stran 24)

## ULTRAZVOK (UZ) JE DOPOLNILNA DIAGNOSTIČNA METODA

### ➤ Indikacije

- osnovna diagnostična metoda pri mlajših od 35 let, pri katerih je mamogram običajno nepregleden
- razlikovanje cist od drugih lezij

- identifikacija lezij v mamografsko nepreglednem tkivu za razjasnitev mamografsko vidnih nepravilnosti
- »second look« UZ glede na MR vidne spremembe
- UZ vodena tanko- ali debeloigelna biopsija
- predoperativni pregled pazdušnih bezgavk pri kandidatkah za biopsijo prve bezgavke in ev. tankoigelna biopsija

#### ➤ Tehnika

- za uspešno UZ preiskavo je nujna oprema, katere minimalne zahteve so linearna UZ sonda s frekvenco najmanj 7,5 MHz in z velikostjo vidnega polja najmanj 4 cm

#### ➤ UZ izvid

- podatki o obliki, številu, velikosti in legi lezij (lega opisana z uro, oddaljenost od prsne bradavice, od kože in pektoralne mišice)
- ocena istostranskih pazdušnih bezgavk
- ocena sumljivosti lezij
- skupna klasifikacija (glej stran 24) z mnenjem o nadaljnjem postopku samo, če je UZ zadnja preiskovalna metoda

## MAGNETNA REZONANCA (MRI)

#### ➤ Indikacije

- predoperativna izključitev morebitnega multifokalnega ali multicentričnega karcinoma v obeh dojkah pri mamografsko gostih dojkah
- sumljiv ali pozitiven izvid proste punkcije ter negativna mamografija in UZ
- origo ignota ob zasevkih v pazdušnih bezgavkah – iščemo origo v dojki
- po rekonstrukciji dojke s silikonskimi vložki (po odstranitvi dojke zaradi raka) – pri sumu na recidiv
- za redne letne kontrole visoko ogroženih žensk
- za oceno uspešnosti predoperativne KT
- ločevanje brazgotin od raka
- pri sumu na poškodbo silikonske proteze

## DUKTOGRAFIJA

#### ➤ Indikacije

- spontan monoduktalen izcedek (serozen, moten)



- krvav izcedek
- citološko sumljiv izcedek

## KLASIFIKACIJA

- Radiolog razvršča mamografsko, UZ in MR vidne lezije glede na stopnjo sumljivosti v 6-7 razredov (R0 – 6 za mamografsko vidne lezije, U1 – 6 za ultrazvočno vidne lezije in M 1-6 za MR vidne lezije). Uporabljamo ameriško klasifikacijo BIRAD-S:
  - **R0:** Za dodatno neivazivno diagnostiko (ciljano slikanje, UZ)
  - **R1 ali U1 ali M1:** normalno
  - **R2 ali U2 ali M2:** jasno benigno
  - **R3 ali U3 ali M3:** verjetno benigno – za kontrolo čez 6-12 mesecev
  - **R4 ali U4 ali M4:** sumljivo – za stereotaktično, UZ ali MR vodeno tanko- ali debeloigelno biopsijo
    - **R4A ali U4A ali M4A:** manj sumljivo
    - **R4B ali U4B ali M4B:** bolj sumljivo
  - **R5 ali U5 ali M5:** zelo sumljivo – za stereotaktično, UZ ali MR vodeno tanko- ali debeloigelno biopsijo
  - **R6 ali U6 ali M6:** citološko ali histološko potrjen malignom

**O nadaljnjih postopkih odloča radiolog po pogovoru s kirurgom in patologom.**

# SLIKOVNA DIAGNOSTIKA TIPLJIVIH LEZIJ DOJK

## ➤ Indikacije

- **pozitiven izvid tanko- ali debeloigelne biopsije**  
S slikovno diagnostiko ugotavljamo obseg bolezni.
  - obojestranska mamografija
  - UZ dojke in pazduhe, ob klinično N0
  - MRI pri mamografsko in UZ nepregledni strukturi dojk in pri invazivnem lobularnem karcinomu (zaradi pogostejše, multifokalnosti, multicentričnosti in bilateralnosti)
- **neuporaben ali negativen izvid tanko- ali debeloigelne biosije**
  - pred 35. letom starosti
    - UZ dojk
  - po 35. letu starosti
    - obojestranska mamografija
    - pri mamografsko nepreglednih dojkah še UZ dojk

**O nadaljnji diagnostično/terapevtski obdelavi tipljivih sprememb odloča klinik (kirurg) po dogovoru z radiologom, citopatologom in/ali patologom na konziliju za tipne lezije.**

# SLIKOVNA DIAGNOSTIKA NETIPLJIVIH LEZIJ DOJK

---

## Diagnostični postopek netipljivih lezij dojk (razen mikrokalcinacij)

---

- Intraoperativno slikanje preparata za oceno radikalnosti kirurške biopsije:
  - označeni preparat (po metodi MAS – glej poglavje KIRURGIJA RAKA DOJK) naj bo položen na petrijevko ali na podlago iz pleksi stekla tako, da je superiorna ploskev zgoraj, medialna na levi in anteriorna spredaj. Za slikanje v drugi projekciji ga obrnemo za 90 stopinj.
  - preparat slikamo v dveh projekcijah
- Po ablaciji cele dojke zaradi multiplih netipnih jeder:
  - slikanje odstranjene dojke s perforirano ploščo in označitev netipnih jeder z žico (za natančnejši histološki pregled)

---

## Diagnostični algoritem mikrokalcinacij

---

- Slikanje preparata za oceno radikalnosti kirurške biopsije (enako kot pri netipljivih lezijah)

Pooperativni konzilij (kirurg, patolog in radiolog) za načrtovanje morebitne dodatne diagnostike in kirurškega zdravljenja.

## ➤ Namen citopatološke preiskave

Citopatološka preiskava je hitra, bolniku prijazna diagnostična metoda, s katero lahko pred zdravljenjem opredelimo različne patološke procese v dojki in tako ločimo maligne od benignih sprememb. Pri bolnicah z rakom dojk, ki iz različnih razlogov ne bodo operirane, lahko iz vzorca aspiracijske biopije s tanko iglo (ABTI) enako kot iz kirurških vzorcev določimo napovedne dejavnike izida bolezni in odgovora na zdravljenje:

- hormone receptorje z imunocitkemičnim barvanjem
- pomnožitev gena za HER2 protein z metodo FISH
- proliferacijsko aktivnost

S kombinacijo kliničnega pregleda, mamografije in ABTI lahko pri tipnih lezijah dosežemo diagnostično zanesljivost prek 99%.

## ODVZEM VZORCA Z ABTI

ABTI je enostaven in uspešen poseg, če je opravljen strokovno neoporečno.

### Odvzem vzorca za citopatološko preiskavo

#### ➤ Prostoročna ABTI

- tipni tumorji  
Priporočljiva je takojšnja ocena ustreznosti odvzetega materiala z mikroskopskim pregledom

#### ➤ Skarifikat

- kožne spremembe na dojki

#### ➤ Izcedek

#### ➤ Slikovno vodena ABTI

- netipni in slabo tipni tumorji
- tipni tumorji po neuspeli prostoročni ABTI
- dodatna netipna jedra pri že verificiranem karcinomu
- UZ sumljive pazdušne bezgavke

### ➤ **Solidne spremembe, izcedek, skarifikat**

Iz materiala, ki ga dobimo z ABTI solidnih sprememb, pri skarifikatu in izcedku praviloma naredimo dva razmaza, preostali vzorec pa lahko speremo v celični medij za morebitne druge preiskave. En razmaz posušimo na zraku, drugega fiksiramo v Delaunayevev fiksativu. Preparate moramo zavarovati pred prahom in drugimi vplivi okolja.

### ➤ **Cista**

Vsebino ciste centrifugiramo in iz sedimenta naredimo dva razmaza. Enega posušimo na zraku, drugega fiksiramo v Delaunayevev fiksativu. V primeru, da nimamo opreme za centrifugiranje, vsebino ciste pošljemo na preiskavo v citopatološki laboratorij v dobro zaprti epruveti. Če po izpraznitvi ciste še tipamo zatrdlino, ABTI ponovimo in naredimo nov razmaz na posebnem stekelcu.

## SPREMNI DOKUMENT

Vsak vzorec mora spremljati napotnica s splošnimi podatki o bolniku, z anamnestičnimi podatki in s podatki o lokalnem statusu. Če želimo iz aspiriranega vzorca določiti tudi napovedne dejavnike izida bolezni in odgovora na zdravljenje, je potrebno to napisati na napotnico, da vzorec takoj po odvzemu obdelamo na primeren način.

## OSEBJE

### ➤ **ABTI izvaja**

- citopatolog  
ABTI tipnih sprememb so se izučili v okviru specializacije iz patologije
- klinik  
Izjemoma, če je posebej izučen za ABTI in če poseg izvaja vsakodnevno
- radiolog  
Slikovno vodene ABTI

### ➤ **Citopatološko diagnostiko izvaja**

- citopatolog

Citopatološko diagnostiko lahko izvaja patolog, ki je v okviru specializacije opravil program citopatologije in v okviru zaključnega izpita iz patologije opravljal tudi izpit iz citopatologije. Letno naj pregleda vsaj 500 ABTI različnih sprememb dojk.

## DIAGNOSTIČNE KATEGORIJE CITOPATOLOŠKEGA IZVIDA

### ➤ **C1: Neuporabno – material ni diagnostičen**

- v vzorcu so maloštevilne (manj kot 6 majhnih skupin) duktalne celice benignega videza, vendar jih je premalo za diagnozo
- v vzorcu so degenerirane ali mehanično poškodovane celice
- v vzorcu je koagulirana kri ali fragmenti maščevja ali nerazpoznaven drobir

**Indicirana je ponovna ABTI**

### ➤ **C2: Negativno**

Pri ugotovljenih benignih procesih in tumorjih; če je mogoče, postavimo specifično diagnozo, kot so npr.: fibroadenom, fibrocistične spremembe, maščobna nekroza, papilom, laktacijske spremembe, subareolarni absces, mastitis ali samo benigne spremembe brez nadaljnje opredelitve.

### ➤ **C3: negativno z atipijo epitela**

Atipija celic duktalnega epitela, najverjetneje neneoplastična.

**Indicirana je nadaljna diagnostika (mamografija, UZ), morebitna ponovna ABTI, debeloigelna biopsija ali kirurška biopsija**

### ➤ **C4: suspektno za rak dojk**

- v vzorcu so maloštevilne, najverjetneje maligne celice; dokončna diagnoza ni mogoča, ker v vzorcu ni dovolj materiala

**Indicirana je ponovna ABTI**

- v vzorcu so številne skupine celic, vendar so znaki malignosti slabo izraženi
- pri večini papilarnih neoplazmah, ker v citologiji ne obstajajo jasni kriteriji za razlikovanje papiloma od dobro diferenciranega papilarnega karcinoma

**Ponovna ABTI ni indicirana, ker dokončna diagnoza iz citološkega vzorca ni možna. Indicirana je debeloigelna ali kirurška biopsija.**

### ➤ **C5: rak dojk**

Diagnoza je zanesljiva, v vzorcu so številne maligne celice.

# HISTOPATOLOGIJA

Opisana so priporočila za delo patologa, ki omogočajo unimorfno patoloških izvidov.

## MAKROSKOPSKI PREGLED VZORCA

- **Opis vrste vzorca (makroskopsko)**
  - mastektomija, kvadrantektomija, tumorektomija, incizijska biopsija, ekscizijska biopsija, ekscizijska biopsija z markacijo (z žico ali izotopom), reekscizija in biopsija z debelo iglo
- **Podatek o tem, kakšen vzorec je bil sprejet v laboratorij**
  - fiksiran/nefiksiran, vrsta uporabljenega fiksativa, intakten/prerezan, orientiran/neorientiran, rentgenska slika priložena da/ne
- **Določitev teže in velikosti vzorca**
  - teža v gramih
  - velikost vzorca merimo v treh dimenzijah
- **Označitev ekscizijskih oz. resekcijskih ploskev**
  - vzorec barvamo s tušem (lahko v različnih barvah)  
**Ocena zajetosti robov je možna le, če vzorec pred barvanjem ni prerezan.**
- **Opis tumorja**
  - **velikost**
    - določita se vsaj največji dimenziji
    - pri manjših tumorjih (T1) in pri nekaterih makroskopsko nejasnih tumorjih (npr. invazivnem lobularnem karcinomu) se določi tudi mikroskopska velikost, izmerjena na obarvanem preparatu/ih; makroskopsko velikost vedno kontroliramo z mikroskopsko
    - pri tumorjih z invazivno in in situ komponento je za določitev stadija pomembna le velikost invazivne komponente (največji mikroskopski premer tumorja je največji mikroskopski premer invazivne komponente)
    - če je v vzorcu več tumorjev, izmerimo vsakega posebej



- opis konsistence in barve tumorja
- opis robov tumorja
  - infiltrativni (zvezdasti)/ekspanzivni (cirkumskriptni)
- makroskopska oddaljenost od najbližjih kirurških robov
- podatek o morebitnem odvzemu svežih vzorcev iz tumorja (npr. za tumorsko banko, za biokemične preiskave)
- tkiva za dodatne preiskave ne odvezamemo
  - pri tumorjih manjših od 1 cm
  - pri tumorjih, ki so makroskopsko sumljivi za DCIS
  - pri tumorjih, ki so bili prej diagnosticirani kot DCIS

### ➤ Skica vzorca

- priporočena, ni obvezna

### ➤ Vzorčenje

Število rezov je odvisno od velikosti vzorca, od narave patološkega procesa, od ocenjevanja ekscizijskih robov itd.

- **mastektomija**
  - reprezentativni rezi iz tumorja (ali celoten tumor, če je  $T \leq 2$  cm)
  - reprezentativni rezi iz vseh štirih kvadrantov in centralnega parenhima
  - koža nad tumorjem
  - rezi iz vseh morebitnih drugih makroskopskih sprememb
  - mamila
  - bezgavke (glej spodaj)
- **kvadrantektomija, tumorektomija**
  - tumor v celoti
  - okolno tkivo
  - označeni kirurški robovi (najbližjega/najbližje, lahko tudi bolj oddaljene)
- **mastektomija ali ekscizija zaradi netipne lezije**
  - vklopi naj se celoten vzorec do 3 cm velikosti, pri večjih ekscizijah makroskopsko očitim parenhim in najbližji robovi, pri mastektomiji pa z žico markirano področje.

### ➤ Intraoperacijski pregled tkiva

- makroskopski pregled robov
- zmrzli rez načelno nikoli, razen pri nediagnosticiranih sumljivih tumorjih
- zmrzlega reza ne delamo pri tumorjih manjših od 1 cm in pri netipnih lezijah

## ➤ **Bezgavke**

### ○ **priprava bezgavk za pregled**

- makroskopsko nespremenjene bezgavke v celoti vklopimo za histološki pregled
- pri makroskopsko očitno metastatičnih bezgavkah zadostujejo reprezentativni rezi
- priprava glede na velikost bezgavke
  - bezgavke  $\leq 5$ mm vklopimo intaktne
  - večje prerežemo na dvojce ali troje zaradi boljše fiksacije; dele bezgavk vklopimo v celoti
- vklopljene bezgavke označimo po ravneh aksile; apikalno/e posebej, če je vrh aksile označen.
- za rutinski pregled metastaz v bezgavkah zadostuje ena histološka rezina

### ○ **pregled prve bezgavke (sentinel node)**

- priprava bezgavke
  - bezgavke, večje od 5 mm, narežemo na 2 mm debele rezine
- odtis (imprint) iz vsake rezine za intraoperativno oceno zasevkov v bezgavki (naredi citopatolog)
- vse rezine v celoti vklopimo (pomembna orientacija in vrstni red rezin)
- patološki pregled prve bezgavke: iz vsakega bloka odrežemo dve zaporedni rezini; parna reza
  - prvo rezino barvamo HE
  - drugo rezino barvamo IHC
  - druge nivoje parnih rezov barvamo HE in IHC (le v primeru naročila patologa za dodatne globine, na 250 mikronov)

### ○ **intraoperativni pregled prve bezgavke (sentinel node)**

- makroskopsko
- imprint citologija (odtise naredi in pregleda citopatolog)

## **HISTOLOŠKI PREGLED VZORCA**

## ➤ **Tumor**

Določitev histološkega tipa karcinoma (klasifikacija WHO 2012)

### ○ **neinvazivni karcinomi**

- histološki tip
  - neinvazivni duktalni karcinom (DCIS)

- neinvazivni lobularni karcinom (LCIS)
- arhitekturni vzorec (ni obvezen)
  - komedo, kribiformni, papilarni, mikropapilarni, solidni, nekroze da/ne
- določitev malignostne stopnje (po European Breast Screening Group)
  - določamo stopnje: nizek, srednji in visok nuklearni gradus
- z mikroinvazijo (<1mm, lahko več fokusov)
- **invazivni karcinomi**
  - tip
  - določitev malignostne stopnje (Nottinghamška modifikacija Scarff-Richardson-Bloomovega sistema; stopnjo malignosti določamo za vse vrste invazivnih karcinomov)
    - določamo stopnje od 1 do 3
  - velikost (največja dimenzija; mikroskopski premer je premer invazivne komponente; makroskopski premer lahko vključuje tudi komponento in-situ)
  - navzočnost DCIS naj bo zabeležena v izvidu
    - obsežna, če zavzema več kot 25 % glavne tumorske mase in če zajema okolni parenhim
    - obsežen DCIS z manjšo invazivno komponento (izrazito manjšinska komponenta celotnega tumorja) posebej označimo kot DCIS z minimalno (manjšo itd.) invazivno komponento
- **mikrokalcifikacije**
  - pri mikroskopskem pregledu mikrokalcifikacij določamo
    - lego (v epitelijskih strukturah, v stromi)
    - tip (amorfne, psamomske, granularne)
  - če mikrokalcifikacij ne najdemo na prvih rezinah
    - globlji rezi ali radiografija parafinskih blokov
    - pregled vzorca v polarizirani svetlobi (za dokaz kristalov kalcijevega oksalata, ki se ne obarvajo v HE preparatih)
- **ocena kirurških robov**
  - debelina varnostnega plašča (v mm)
    - Posebej navedemo, če je rob zelo blizu v območju velike povečave mikroskopa (400x)
  - navedba roba (robov), ki je zajet s tumorjem
- **opis angio- in limfangioinvazije**
  - brez ločevanja mezigovnic od krvnih žil

- morebitna dermalna limfangioinvazija (pri vnetnem karcinomu)
- **tkivo zunaj tumorja (morebitne spremembe)**
  - fibrocistične spremembe proliferativne/neproliferativne, papilomi, atipična duktalna hiperplazija, spremembe po prejšnji biopsiji itd.
- **določanje hormonskih receptorjev (za invazivne in neinvazivne karcinome)**
  - imunohistokemijsko ocenimo odstotek pozitivnih celic  
Spodnja vrednost pozitivne reakcije je 1 % pozitivnih celic (jeder). Vsak test vključuje kontrolo.
- **določanje HER2 ( za invazivne karcinome, ne glede na velikost)**
  - imunohistokemijsko ocenimo membransko reakcijo in odstotek pozitivnih celic ter na podlagi tega
    - določamo 4 stopnje: negativno (0), negativno 1+, dvomljivo 2+ in pozitivno 3+;
    - pri 2+ dvomljivih tumorjih (obvezno) in ostalih tumorjih (neobvezno) uporabimo tudi metodo FISH za določanje pomnožitve gena HER2
    - določamo 3 stopnje in količnik med številom kopij gena HER2 in številom kromosoma 17 v jedrih tumorskih celic: nepomnožen (količnik <1.8), dvomljiv (količnik ≥1.8 in ≤2.2) in pomnožen (količnik >2.2)
- **določanje proliferacijske aktivnosti Ki-67/MIB-1 (za invazivne karcinome)**
  - imunohistokemijsko ocenimo odstotek pozitivnih jeder tumorskih celic.

## ➤ **Bezgavke**

- število metastatičnih bezgavk
- število vseh pregledanih bezgavk
- velikost metastaz
  - pri odstranitvi pazdušnih bezgavk:
    - velikost največje metastaze
    - preraščanje kapsule bezgavke
  - pri prvi bezgavki (sentinel node)
    - makrometastaze (> 2mm)
    - mikrometastaze (≤ 2 mm)
      - določene rutinsko
      - določene imunohistokemično

- posamezne citokeratin pozitivne celice ali manjše skupke takšnih celic, ki ne merijo več kot 0,2 mm (ITC – isolated tumor cells) opišemo posebej

## NETIPNE LEZIJE DOJK

Patološki pregled netipnih lezij dojk je načelno enak kot pri tipnih tumorjih. Našteti so postopki, značilni za pregled netipnih lezij dojk.

### ➤ Sprejem vzorca

- svež vzorec mora biti najprej poslan na Oddelek za radiologijo, kjer netipno lezijo markirajo nato pa takoj poslan na Oddelek za patologijo (rentgenski posnetek mora biti priložen)

### ➤ Fiksacija

- majhni vzorci, veliki do 3 cm: fiksiramo v celoti
- večji ekscizijski vzorci: pred fiksacijo jih izmerimo, obarvamo kirurške ploskve ter prerežemo preko lezije (vzporedno z markacijo) in dodatno vzporedno s prvim rezom ter fiksiramo.
- pri mastektomiji odrežemo mamilo in jo fiksiramo, obarvamo kirurško ploskev in shranimo celo dojko v hladilniku do naslednjega dne.

### ➤ Makroskopski pregled vzorca

- vzorec narežemo na serijske rezine do debeline 4 mm
- odkrivanje tipnih lezij (pomagamo si tudi s palpacijo)
- vzorčenje: delno ali popolno (odvisno od velikosti vzorca)

### ➤ Zmrzli rez

- pri netipnih lezijah zmrzlega reza načelno ne uporabljamo

### ➤ Postopki v primeru neskladja med mamografskimi in histološkimi spremembami

- ponovna radiološka preiskava tkiva, ki ga doslej še nismo vklopili v parafin
- slikanje parafinskih blokov
- preostalo tkivo vzorca, ki še ni bilo vklopljeno v parafin, shranimo do konca preiskave
- konzultacija patologa z radiologom

## HISTOLOŠKA OPREDELITEV PO DIAGNOSTIČNIH KATEGORIJAH ZA BIOPSIJE Z DEBELO IGLO

- **B1 normalno tkivo dojke/neadekvaten vzorec**
- **B2 benigno**
- **B3 lezija nejasnega biološkega potenciala**
  - atipične epitelijske proliferacije, papilarne lezije, sklerozne lezije, filodni tumorji
- **B4 lezija sumljiva za malignom**
- **B5 maligna lezija**
  - B5a in situ karcinom
  - B5b invazivni karcinom

**Na biopsijah z debelo iglo rutinsko ne določamo HR, MIB-1 in HER-2. Določimo jih le, kadar je z napotnice jasno razvidno, da bo bolnica zdravljena z neoadjuvantno KT!**

# PREISKAVE ZA ZAMEJITEV BOLEZNI

## ➤ Namen

- določimo obseg bolezni (stadij) za izbiro zdravljenja in napoved poteka bolezni

## ➤ Indikacije

- ob diagnozi
- ob lokalni ali sistemski ponovitvi bolezni

## OSNOVNE PREISKAVE PRI STADIJIH I in II<sup>1</sup>

### ➤ Slikovne preiskave

- obojestranska mamografija
- RTG p.c.
- priporočen UZ pazduhe pri klinično N0
- citološka punkcija klinično prizadetih bezgavk

### ➤ Preiskave krvi

- hemogram
- biokemične preiskave (kalcij, alkalna fosfataza, jetrni testi)
- imunološke preiskave (CA 15-3)

## OSNOVNE PREISKAVE PRI STADIJIH III in IV<sup>2</sup>

### ➤ Vse preiskave kot pri stadijih I in II

### ➤ UZ trebuha

### ➤ Scintigrafija skeleta

## DODATNE PREISKAVE

### ➤ Če so upravičene z izvidi osnovnih preiskav in kliničnimi znaki

<sup>1</sup> scintigrafija skeleta in UZ trebuha obvezna tudi pri kliničnem stadiju IIb (če je indicirana neoadjuvantna kemoterapija), patoloških laboratorijskih izvidih in bolečinah v skeletu

<sup>2</sup> pri vnetnem raku priporočamo scintigrafijo skeleta, CT prsnih organov in CT/UZ trebuha

# KIRURGIJA RAKA DOJK

## Namen

- ozdravitev
- lokalni nadzor nad boleznijo ob najmanjši možni nakazi bolnice
- dokončna histopatološka diagnoza boleznij dojke
- potrditev raka pri sumljivih tumorjih

## EKSCIZIJSKA BIOPSIJA TIPNEGA TUMORJA

- **Indikacije**
  - tipen tumor za določitev histopatološke diagnoze, če s trojno diagnostiko nismo postavili diagnoze
- **Tehnika**
  - izrez tumorja v celoti.

## EKSCIZIJA PRIZADETEGA VODA IN LOBULA DOJKE

- **Indikacije**
  - dolgotrajen monoduktalen izcedek
- **Tehnika**
  - vbrizg metilenskega modrila ali vstavitve kovinske sode v prizadeti vod
  - periareolarni rez
  - ekscizija označenega voda in lobusa
  - ekscizija vseh mlečnih vodov

## EKSCIZIJA NETIPLJIVIH LEZIJ DOJK

- **Indikacije**
  - mamografsko in/ali ultrazvočno in/ali magnetnoresonančno sumljiva lezija dojke, ki je brez kirurškega posega ni mogoče histološko opredeliti
  - histološko potrjen netipljivi neinvazivni rak dojke



## ➤ Tehnika

Resekcija zaznamovanega dela dojke:

### ○ z žico

- radiolog vstavi pod rentgensko, ultrazvočno ali MRI kontrolo žico v netipljivo lezijo
- mamografska kontrola lege žice  
Če je konica žice več kot 1 cm oddaljena od lezije, je potrebno markacijo ponoviti.
- kirurg odstrani markirani del dojke in ga označi s kovinskimi sponkami po vrstnem redu MAS
  - M – medialno- ena sponka
  - A – anteriorno- dve sponki
  - S – superiorno- tri sponke
- radiološka potrditev ustreznosti kirurškega preparata

### ○ z radioizotopom (ROLL)

- radiolog pod rentgensko, ultrazvočno ali MRI kontrolo vbrizga v netipno lezijo:
  - humani serumski albumin (velikost koloida 10 – 150 $\mu$ m), označen s približno 3,7 MBq Tc<sup>99m</sup> v fiziološki raztopini (volumen 0,04 ml)
  - 0,1 ml rentgenskega kontrasta za kontrolo
- mamografska in scintigrafska kontrola lege izotopa
- če je kontrast zašel v vode ali če leži > 1 cm stran od lezije, je potrebna ponovitev lokalizacije z žico
- kirurg odstrani z izotopom markirani del dojke s pomočjo sonde in ga označi s kovinskimi sponkami po vrstnem redu MAS
- radiološka potrditev ustreznosti kirurškega preparata

## OHRANITVENA OPERACIJA DOJKE

### ➤ Indikacije

- ugodno razmerje med velikostjo tumorja in velikostjo dojke za zadovoljiv videz po operaciji
- unicentričnost (lahko multifokalnost) bolezni
- ni kontraindikacij za pooperativno obsevanje

### ➤ Tehnika

- rez nad tipnim tumorjem, izrez tumorja z ustreznim varnostnim plaščem zdravega tkiva

- invazivni karcinom: mikroskopsko v zdravo
- neinvazivni karcinom: vsaj 1 mm
- dodaten izrez tkiv glede na lego tumorja
  - kadar tumor leži blizu kože, dodan izrez kože nad tumorjem
  - kadar tumor leži blizu pektoralne ovojnice, izrez pektoralne ovojnice pod tumorjem
- orientacija preparata
  - zgoraj – kratka ligatura
  - medialno – dolga ligatura
- intraoperativna makroskopska ocena patologa glede radikalnosti resekcije

## ENOSTAVNA MASTEKTOMIJA<sup>1</sup>

### ➤ Indikacije

- neugodno razmerje med velikostjo tumorja in velikostjo dojke
- multicentričnost (ne multifokalnost) bolezni
- vnetni rak dojke po predoperativnem sistemskem zdravljenju
- nosečnost v prvem trimesečju
- kontraindikacije za pooperativno obsevanje
- metastatski rak dojke (po sklepu multidisciplinarnega konzilija)

### ➤ Tehnika

- prečni vretenasti rez kože
- odstranitev dojke skupaj z ovojnico velike prsne mišice
- zaznamovanje preparata
  - šiv na 12. uri na robu kolobarja

## MASTEKTOMIJA Z OHRANITVIJO KOŽE

### ➤ Indikacije

- za mastektomijo z ohranitvijo kože se odločimo, če opravimo istočasno še rekonstrukcijo dojke, sicer so indikacije enake kot za enostavno mastektomijo
- kontraindicirana je pri vnetnem raku dojke

### ➤ Tehnika

- periareolarni rez, ki zaobjame kompleks kolobarja in bradavice

<sup>1</sup> Bolnica mora biti seznanjena z možnostjo takojšnje ali odložene rekonstrukcije

- dodatno lahko napravimo rez od lateralnega dela kolobarja proti pazduhi
- odstranitev dojke z ohranitvijo ovojnice velike prsne mišice vsaj v spodnjem in medialnem delu, če je to onkološko sprejemljivo
- zaznamovanje preparata
  - šiv na 12. uri na robu kolobarja

## MASTEKTOMIJA Z OHRANITVIJO KOLOBARJA IN BRADAVICE

### ➤ Indikacije

- za mastektomijo z ohranitvijo kolobarja in bradavice se odločimo, če opravimo istočasno rekonstrukcijo dojke, sicer so indikacije enake kot za enostavno mastektomijo
- **kontraindicirana je pri:**
  - vnetnem raku dojk
  - klinično prizadetem kompleksu kolobarja in bradavice
  - oddaljenosti mamografsko, UZ ali MRI vidnih sprememb manj kot 1 cm od kompleksa kolobarja in bradavice
  - krvavem izcedku iz bradavice

### ➤ Tehnika

- periareolarni rez s podaljškom proti pazduhi ali rez v submamarni gubi (z ali brez podaljška proti lateralnemu robu dojke – inferolateralni rez) ali rez ob lateralnem robu dojke ali rez za mastopeksijo dojke
- odstranitev dojke z ohranitvijo ovojnice velike prsne mišice vsaj v spodnjem in medialnem delu, če je to onkološko sprejemljivo
- tkivo pod kompleksom kolobarja in bradavice ločeno pošljemo na histološko preiskavo
- zaznamovanje obeh preparatov
  - šiv dojke pod kolobarjem na 12. uri
  - šiv tkiva pod kompleksom kolobarja in bradavice proti bradavici ali dojk

## REKONSTRUKCIJA DOJKE

- ponudimo jo vsem bolnicam, pri katerih načrtujemo mastektomijo in ki nimajo vnetnega raka dojk

- bolnice, ki si rekonstrukcije želijo, morajo biti napotene na rekonstruktivni konzilij; pred tem morajo biti seznanjene z osnovnimi principi rekonstrukcije
- pooperativno obsevanje ni kontraindikacija za takojšnjo rekonstrukcijo:
  - če je predvideno pooperativno obsevanje in rekonstrukcija z lastnim tkivom lahko rekonstrukcijo bodisi odložimo na čas po končanem obsevanju ali pa v času mastektomije vstavimo tkivni razširjevalec, ki ga po obsevanju odstranimo in napravimo rekonstrukcijo z lastnim tkivom
  - če je predvideno pooperativno obsevanje in rekonstrukcija z vsadkom, vstavimo v času mastektomije tkivni razširjevalec, ki ga zamenjamo za dokončno protezo po končanem obsevanju

## ODSTRANITEV (DISEKCIJA) PAZDUŠNIH BEZGAVK

### ➤ Indikacije

- predoperativno citološko ali histološko potrjen zasevek v pazdušne bezgavke
- pozitivna imprint citologija, ki jo opravimo pri tipnih (ali multicentričnih) tumorjih, če opravimo mastektomijo (pri ohranitveni operaciji dojke in pri netipnih solitarnih ali multifokalnih rakih ne glede na vrsto operacije dojke imprint citologije rutinsko ne priporočamo)
- makrozasevek v sentinel bezgavki pri bolnicah po neoadjuvantni kemoterapiji
- makrozasevek v sentinel bezgavki pri bolnicah, pri katerih pooperativno obsevanje ni načrtovano
- preraščanje zasevka v sentinel bezgavki v perinodalno maščevje (pri fokalnem vraščanju zasevka v perinodalno maščevje lahko v primeru ohranitvene operacije dojke odstranitev pazdušnih bezgavk opustimo)

### **Odstranitev pazdušni bezgavk lahko opustimo:**

- mikrozasevek (-i) ali izolirane tumorske celice v sentinel bezgavki
- do dva makrozasevka v sentinel bezgavki po ohranitveni operaciji dojke pri T1 in T2 tumorjih, če bo dojka po operaciji obsevana (pri T3 in T4 tumorjih po ohranitveni operaciji dojke in pri T1-T4 tumorjih po mastektomiji priporočamo odstranitev

pazdušnih bezgavk ne glede na število prizadetih (makrozasevek) sentinel bezgavk)

### ➤ Tehnika

- odstranitev pazdušnega maščevja z ohranitvijo dolgega torakalnega živca in torakodorzalnega snopa; pri klinično neprizadetih bezgavkah v prvem nivoju lahko ohranimo tudi interkostobrahialne živce
- obseg odstranitve pazdušnega maščevja je odvisen od prizadetosti bezgavk v drugem nivoju:
  - **bezgavke v drugem nivoju niso klinično prizadete:** odstranitev do medialnega roba male prsne mišice (prvi in drugi nivo pazdušnih bezgavk)
  - **bezgavke v drugem nivoju so klinično prizadete:** odstranitev do kostoklavikularne vezi (prvi, drugi in tretji nivo pazdušnih bezgavk)

## BIOPSIJA PRVE BEZGAVKE (SENTINEL NODE)

### ➤ Indikacije

- nevnetni rak dojk
- klinično neprizadete pazdušne bezgavke<sup>1</sup>
- neinvazivni rak dojk, če je indicirana ablacija
- profilaktična mastektomija pri visoki ogroženosti za rak dojk (pri profilaktični mastektomiji je biopsija sentinel bezgavke možna, a ni nujna)

### ➤ Tehnika

- kirurg vbrizga peritumorsko (na dveh mestih) 0,2 ml nanokoloida (velikost koloida do 100 nm), označenega s približno 60 MBq Tc<sup>99m</sup> v fiziološki raztopini, največ 24 ur pred operacijo
- statična limfoscintigrafija
  - po 30. minutah
  - kasni statični posnetki po najmanj dveh urah in označitev na gama kameri vidno radioaktivno bezgavko (ali več bezgavk) na kožo
- kirurg praviloma vbrizga 1 ml modrila (Patent blue) peritumorsko (na dveh mestih), 3-10 minut pred operacijo, mesto vbrizga masiramo

<sup>1</sup> razen, če so zasevki v bezgavkah potrjeni z ultrazvočno vodeno tankoigelnno biopsijo

- kirurška odstranitev modre in/ali radioaktivne bezgavke (lahko jih je več), ki prva drenira limfo iz tumorja
  - bezgavke so lahko v pazduhi in/ali ob arteriji mamariji interni
  - poseg opravimo s pomočjo intraoperativnega gama detektorja – sonde
- intraoperativna ocena zasevkov v bezgavkah z imprint citologijo (bolnice s tipnimi ali multicentričnimi tumorji, pri katerih smo opravili mastektomijo)

## EKSCIZIJA NETIPLJIVEGA INVAZIVNEGA RAKA DOJK – SNOLL

### ➤ Tehnika

- radiolog pod rentgensko, ultrazvočno ali MRI kontrolo vbrizga v histološko verificiran invazivni karcinom:
  - nanokoloid, označen z 40-60 MBq Tc<sup>99m</sup> v fiziološki raztopini (volumen 0,1 – 0,2 ml)
  - 0,1 ml rentgenskega kontrasta za kontrolo
- mamografska in scintigrafska kontrola lege izotopa ter statična limfoscintigrafija
- če je kontrast zašel v vode ali če leži >1 cm stran od lezije, je potrebna ponovitev lokalizacije z žico
- kirurg vbrizga 1 ml modrila (Patent blue) peritumorsko 3-10 minut pred operacijo, mesto vbrizga masiramo
- kirurg odstrani z izotopom markirani del dojke (oznaka po MAS) in opravi biopsijo sentinel bezgavke
- radiološka potrditev ustreznosti kirurškega preparata
- sentinel bezgavke pošljemo na definitivno histološko preiskavo (imprint citologijo opravimo le, če so bezgavke klinično sumljive)

**Pri vseh ohranitvenih operacijah dojke zaradi raka (lokalizacija z žičko, ROLL, kvadrantektomija, tumorektomija, SNOLL) priporočamo vstavitve klipov (4-6) na ležišče tumorja (na dno in stranske ploskve; v primeru, da je kožna brazgotina na drugem mestu kot ležišče tumorja, pa še na sprednjo ploskev) kot pomoč pri načrtovanju pooperativnega obsevanja.**

# SISTEMSKO ZDRAVLJENJE RAKA DOJK

**Sistemsko zdravljenje raka dojk delimo na:**

- hormonsko terapijo (HT)
- kemoterapijo (KT) – zdravljenje s citotoksičnimi zdravili (citostatiki)
- tarčno zdravljenje: biološka zdravila in male molekule
- podporno zdravljenje z bifosfonati

## HORMONSKO ZDRAVLJENJE

Učinkovitost HT je odvisna od hormonske odvisnosti tumorja, katere merilo je navzočnost hormonskih receptorjev (HR) v tumorju. **Hormonsko odvisni tumorji dojk so tumorji, pri katerih je vsaj 1 % tumorskih celic pozitivnih na prisotnost estrogenskih (ER) in/ali progesteronskih receptorjev (PR) po imunohistokemični metodi določanja.**

- **Indikacije za zdravljenje s HT**
  - s HT zdravimo hormonsko odvisne tumorje
- **Vrste hormonskega zdravljenja**
  - **zavora delovanja jajčnikov**
    - kirurška ablacija jajčnikov
    - obsevanje jajčnikov (izjemoma)
    - medikamentozna zavora delovanja jajčnikov z LHRH agonisti (reverzibilna kastracija)  
Indikacije za LHRH agoniste:
      - adjuvantno zdravljenje: mlajše predmenopavzne bolnice, običajno v kombinaciji z drugo HT, npr. tamoksifenom
      - metastatski rak dojk: predmenopavzne bolnice
  - **tamoksifen**  
Indikacije za zdravljenje s tamoksifenom:
    - adjuvantno zdravljenje: predmenopavzne in pomenopavzne bolnice
    - metastatski rak dojk: predmenopavzne in pomenopavzne bolnice (HT 1. ali 2. reda)

- **zaviralci aromataze**

Vrste zaviralcev aromataz:

- nesteroidni: anastrozol, letrozol
- steroidni: ekzemestan

Indikacije za zdravljenje z zaviralci aromataz:

- adjuvantno zdravljenje z zaviralci aromataz pri pomenopavznih bolnicah (kot prva HT ali kot nadaljevanje HT po 2-3-letnem oz. po 5-letnem zdravljenju s tamoksifenom)
- metastatski rak dojke: pomenopavzne bolnice kot HT 1. ali 2. reda

- **steroidni zaviralec aromataze + everolimus**

Indikacija za zdravljenje z zaviralcem aromataze in everolimusom

- metastatski rak dojke pri pomenopavznih bolnicah, po predhodnem zdravljenju z nesteroidnim zaviralcem aromataze

- **fulvestrant**

Indikacije za zdravljenje s fulvestrantom:

- metastatski rak dojke pri pomenopavznih bolnicah kot HT 2. ali 3. reda

- **progestini**

- megestrol acetat

Indikacije za zdravljenje s progestini:

- metastatski rak dojke pri pred in po-menopavznih bolnicah kot HT ≥ 3. reda

## ZDRAVLJENJE S KEMOTERAPIJO (CITOSTATIKI)

Rak dojke je občutljiv na zdravljenje s številnimi citostatiki. Največkrat zdravimo s kombinacijo citostatikov, nekatere citostatike uporabljamo v monoterapiji.

➤ **Vrste citostatikov**

- antraciklini
  - doksorubicin, epidoksorubicin, liposomalni doksorubicin, mitoksantron
- taksani
  - docetaksel, paklitaksel, nab-paklitaksel
- drugi



→ ciklofosamid, metotreksat, 5-fluorouracil, kapecitabin, vinorelbin, etopozid, cisplatin, karboplatin, gemcitabin, eribulin in drugi

### ➤ **Izbira sistemskega zdravljenja**

Odvisna je od stadija bolezni, bioloških značilnosti primarnega tumorja in/ali metastaz, starosti bolnice, stanja zmogljivosti, spremljajočih bolezni, pri metastatskem raku tudi od mesta metastaz

### ➤ **Indikacije**

- adjuvantno zdravljenje
- neoadjuvantno zdravljenje
- zdravljenje metastatskega raka dojk

## ZDRAVLJENJE S TARČNIMI ZDRAVILI

### ➤ **Vrste tarčnih zdravil**

#### ○ **Monoklonsko protitelo trastuzumab**

Indikacije: samo za zdravljenje tumorjev s prekomerno izraženim receptorjem HER2 ali pomnoženim genom za HER2 (imunohistokemično 3+ in/ali FISH+):

- dopolnilno zdravljenje
- metastatski rak dojk

Uporaba:

- v kombinaciji s taksani in drugimi nekardiotoksičnimi citostatiki
- v kombinaciji s HT
- kot vzdrževalno zdravljenje (po zaključenem citostatskem zdravljenju)

#### ○ **Mala molekula lapatinib**

Indikacije:

- metastatski rak dojk s prekomerno izraženim receptorjem HER2 ali pomnoženim genom za HER2 (imunohistokemično 3+ in/ali FISH+) po/ob zdravljenju s trastuzumabom

Uporaba:

- v kombinaciji s kapecitabinom
- v kombinaciji z letrozolom
- v kombinaciji s trastuzumabom

# ALGORITMI SISTEMSKEGA ZDRAVLJENJA RAKA DOJK

Sistemsko zdravljenje uporabljamo kot:

- dopolnilno (adjuvantno) zdravljenje
- predoperativno (neoadjuvantno) zdravljenje
- zdravljenje metastatskega raka dojk

## DOPOLNILNO (ADJUVANTNO) SISTEMSKO ZDRAVLJENJE

### Napovedni dejavniki izida bolezni in odgovora na zdravljenje, ki jih upoštevamo pri izbiri dopolnilnega sistemskega zdravljenja

- starost bolnice, velikost tumorja, histološki tip tumorja, stopnja malignosti oz. gradus (G), prizadetost pazdušnih bezgavk, invazija v krvne ali limfne žile (IKL), navzočnost ER in PR v tumorju, prekomerna izraženost receptorja ali gena HER2 v tumorju, proliferacijski dejavnik Ki67 in dodatno (neobvezno) še vrednost proteolitičnih dejavnikov uPA in PAI-1 v tumorju, genski podpis

### Hormonsko zdravljenje

- **Predmenopavzne bolnice:**
  - **tamoksifen**  
S tamoksifenom zdravimo vse bolnice s hormonsko odvisnimi tumorji. Priporočeno je vsaj 5-letno zdravljenje (do največ 10 let) z dnevnim odmerkom 20 mg. Bolnic s hormonsko neodvisnimi tumorji s tamoksifenom ne zdravimo.
  - **ovarijska supresija/ablacija**  
Tamoksifenu lahko dodamo ovarijsko supresijo/ablacijo.
- **Pomenopavzne bolnice**

- **zaviralci aromataz:** nesteroidni (anastrozol, letrozol) in steroidni (eksemestan)
- **tamoksifen**

**Načini zdravljenja:**

- zaviralec aromataze
- tamoksifen
- tamoksifen, nato zaviralec aromataze
- zaviralec aromataze, nato tamoksifen

**Trajanje zdravljenja:**

- najmanj pet let, v zaporedju tamoksifen ↔ zaviralec aromataze lahko do 10 let
- zaviralec aromataze največ pet let, tamoksifen do 10 let

---

## Citostatsko zdravljenje

---

➤ **polikemoterapija z antraciklini**

- priporočeno zdravljenje za večino bolnic. Uporabljamo kemoterapevtske sheme: FEC, FEC100, FAC, EC, AC ...

➤ **taksani**

- taksane v monoterapiji uporabimo zaporedno za antraciklini pri bolnicah z neugodnimi napovednimi dejavniki in pri tistih, ki so HER2 pozitivni.
- taksane brez antraciklininov lahko uporabimo pri tistih bolnicah, ki imajo veliko tveganje za razvoj kardiotsičnosti (sheme TCH, TC)

➤ **CMF (ciklofosamid, metotreksat, 5-FU)**

- je alternativa za bolnice, pri katerih je verjetnost razvoja kardiotsičnosti visoka ali antracikline odklonijo zaradi alopecije

---

## Tarčno zdravljenje

---

- **trastuzumab** (samo pri bolnicah s HER2 pozitivnim rakom)

## Izbira dopolnilnega systemskega zdravljenja

Podtip	Lastnosti	Izbor zdravljenja
»Luminalni A«	<ul style="list-style-type: none"> <li>○ ER</li> <li>○ PR 20% ali več</li> <li>○ HER 2 negativen</li> <li>○ nizek Ki-67</li> </ul>	HT
»Luminalni B, HER2 negativen«	<ul style="list-style-type: none"> <li>○ ER pozitivni</li> <li>○ HER 2 negativen</li> <li>○ ena od naslednjih lastnosti: visok Ki-67, PR negativen ali &lt; 20%,</li> </ul>	HT pri vseh, KT pri večini <sup>1</sup>
»Luminalni B, HER2 pozitiven«	<ul style="list-style-type: none"> <li>○ ER pozitivni</li> <li>○ HER 2 pozitiven</li> <li>○ Kakršnikoli PR in Ki 67</li> </ul>	KT + anti-HER2 <sup>2</sup> + HT
»HER2 pozitiven, neluminalni«	<ul style="list-style-type: none"> <li>○ HER 2 pozitiven</li> <li>○ ER in PR negativni</li> </ul>	KT + anti-HER2 <sup>2</sup>
»Trojno negativen«	<ul style="list-style-type: none"> <li>○ ER in PR negativni</li> <li>○ HER 2 negativen</li> </ul>	KT
Posebni histološki podtipi	<ul style="list-style-type: none"> <li>○ Hormonsko odvisni (kribriformni, tubularni, mucinozni)</li> <li>○ Hormonsko neodvisni (apokrini, medularni, adenoidno cistični<sup>3</sup>, metaplastični)</li> </ul>	HT  KT

<sup>1</sup> Pri odločitvi pomagajo: želje bolnice, starost, spremljajoče bolezni, določitev drugih lastnosti tumorja: tveganje ponovitve ocenjeno z genskim podpisom, uPA, PAI1

<sup>2</sup> trastuzumab po predhodnem zdravljenju s citostatiki ali hkrati s taksani; trajanje zdravljenja: 1 leto

<sup>3</sup> adenoidno cistični z negativnimi pazdušnimi begavkami ne potrebuje KT

## PREOPERATIVNA (NEOADJUVANTNA) SISTEMSKA TERAPIJA

### Neoadjuvantna KT

- **Indikacije**
  - vsi T4 tumorji
  - T3 tumorji ali manjši z namenom doseči ohranitveno operacijo namesto mastektomije
  - nižji stadiji T ob N1 in N2 z agresivnim biološkim potencialom
- **Diagnostični postopek**
  - obvezna histološka biopsija tumorja za določitev napovednih dejavnikov izida bolezni in odgovora na zdravljenje
  - ocena razširjenosti bolezni (rtg slikanje pljuč (pri vnetnem raku CT prsnega koša), UZ trebuha, scintigrafija skeleta)
  - vstavev označevalnega klipa v tumor pred začetkom neoadjuvantne KT
  - MR dojke pred in po neoadjuvantni KT
- **Izbira zdravljenja**
  - sistemska polikemoterapija: kombinacija, ki vključuje antracikline +/- taksane, pri HER2 pozitivnih bolnicah tudi trastuzumab

### Neoadjuvantna HT

- **Indikacije**
  - pri starejših bolnicah s hormonsko odvisnim rakom in/ali kontraindikacijami za KT
- **Diagnostični postopek**
  - enak kot pri neoadjuvantni KT
- **Trajanje zdravljenja**
  - 5-8 mesecev ali do najboljšega odgovora

## SISTEMSKO ZDRAVLJENJE METASTATSKE BOLEZNI

Namen sistemskega zdravljenja metastatske bolezni je zmanjšati simptome bolezni, izboljšati kvaliteto življenja in podaljšati preživetje.

Pred odločitvijo o vrsti sistemskega zdravljenja je priporočljivo določiti ER, PR in HER2 v metastazah, če so te dostopne debelo- ali tankoigelnji biopsiji.

## Izbira sistemskega zdravljenja

Odvisna je od hitrosti napredovanja bolezni, razširjenosti bolezni in simptomov bolezni, stanja zmogljivosti, starosti bolnice, predhodnega sistemskega zdravljenja in bioloških značilnosti tumorja.

- **Indikacije za citostatsko zdravljenje**
  - hormonsko neodvisen tumor
  - hormonsko odvisen tumor, če gre za obsežne hitro napredujoče visceralne zasevke ali po izčrpanosti HT
- **Indikacije za hormonsko zdravljenje**
  - hormonsko odvisen tumor, ne glede na mesto metastatske prizadetosti, razen hitro napredujoči visceralni zasevki
- **Indikacije za tarčno zdravljenje**
  - HER2 pozitiven tumor

## Hormonsko zdravljenje bolnic z metastatskim rakom dojk

Red terapije	Predmenopavzne	Pomenopavzne
Prvi red HT	antiestrogeni + ovarijska ablacija	nesteroidni zaviralci aromataze ali antiestrogeni
Drugi red HT	ovarijska ablacija + zaviralci aromataze	antiestrogeni ali zaviralci aromataze ali kombinacija steroidnega zaviralca aromataze in everolimusa
Tretji red HT	progestini	fulvestrant
Četrty red HT		progestini

## Citostatsko zdravljenje bolnic z metastatskim rakom dojk

- **KT prvega reda**
  - antraciklini (če njihova doza ni izpolnjena in ne gre za rezistenco na antracikline - prosti interval vsaj 12 mesecev)

➤ **KT drugega reda**

- taksani (zdravilo izbora po antraciklinih) v monoterapiji ali v kombinaciji s kapecitabinom

➤ **KT tretjega reda**

- kapecitabin, etopozid, cisplatin + 5-FU/ gemcitabin, vinorelbin, CMF, eribulin in drugi

---

## Tarčno zdravljenje bolnic z metastatskim rakom dojk

---

- anti-HER2 zdravila (trastuzumab, lapatinib) za bolnice s HER2 pozitivnim tumorjem v kombinaciji s taksani, drugimi nekardiotoksičnimi citostatiki ali s HT

---

## Podporno zdravljenje zasevkov v kosteh: bisfosfonati in denosumab

---

➤ **Indikacije**

- pretežno osteolitične metastaze v kosteh in/ali hiperkalcemija

➤ **Način uporabe**

- ob KT ali HT

➤ **Vrsta**

- denosumab podkožno na 4 tedne<sup>1</sup>
- parenteralno aminobisfosfonat (pamidronat, zoledronska kislina, ibandronat) na 3-4 tedne
- bisfosfonat vsakodnevno v obliki tablet (klodronat, ibandronat) pri zelo izbranih bolnicah, kjer gre za počasno rast tumorja, majhen obseg metastaz, dobro splošno stanje zmogljivosti in so brez hiperkalcemije

---

## Trajanje posameznega reda sistemskega zdravljenja

---

➤ **Sistemska KT**

- pri doseženem odgovoru do napredovanja bolezni ali pojava neprenosljivih neželenih učinkov
- pri doseženem popolnem odgovoru dodamo za tem še dva ciklusa KT

---

<sup>1</sup> ni indiciran za zdravljenje hiperkalcemije

- **HT**
  - do napredovanja bolezni ali pojava neprenosljivih neželenih učinkov
- **Trastuzumab ali labatinib**
  - ves čas zdravljenja metastatske bolezni v kombinaciji z nekardiotoksičnimi citostatiki ali HT, dokler s tem ohranjamo vsaj stagnacijo bolezni in dokler je bolnik v zadovoljivem stanju zmogljivosti
- **Denosumab in bisfosfonati**
  - do izčrpanega specifičnega zdravljenja in izrazitega poslabšanja stanja zmogljivosti (PS nad 2) ali pojava hujših neželenih učinkov (osteonekroza čeljustnice, huda simptomatska hipokalcemija)

## SOČASNA ZDRAVILA MED SISTEMSKIM ZDRAVLJENJEM RAKA

- med zdravljenjem s tamoksifenom odsvetujemo zdravljenje z močnimi zaviralci CYP2D6 (paroksetin, fluoksetin, bupropion, duloksetin, tiklopidin, terbinafin, cinakalcet)
- med zdravljenjem z lapatinibom odsvetujemo učinkovine, ki so ali močni zaviralci (npr. ketokonazol, itrakonazol, vorikonazol, ritonavir, sakvinavir, telitromicin, posakonazol, nefazodon) ali induktorji (npr. rifampicin, rifabutin, karbamazepin, fenitoin, šentjanževka) encima CYP3A4.
- med podporno terapijo za kosti je nujno jemanje kalcija in vitamina D



# OBSEVANJE RAKA DOJK

## Namen

- **po operaciji** – uničenje morebitnih preostalih malignih celic v dojki oz. mamarni regiji in s tem preprečitev lokalne ponovitve bolezni
- **pri inoperabilnem raku** – zmanjšanje oz. popolno uničenje tumorske mase v dojki in/ali v regionalnih bezgavkah
- **pri metastatski bolezni** – kot simptomatska terapija

## NEINVAZIVNI RAK

- **Indikacije**
  - Praviloma obsevamo vse bolnice po ohranitveni operaciji dojke. Obsevanje lahko opustimo, če je tumor manjši od 1 cm in varnostni rob dovolj širok. Pri odločitvi upoštevamo tudi značilnosti tumorja in starost bolnice.
- **Obsevano področje**
  - **Cela dojka +/- dodatek na ležišče tumorja** glede na starost bolnice in širino varnostnega roba.

## INVAZIVNI RAK, stadij I in II

### Po ohranitveni operaciji dojke

- **Indikacije**
  - Praviloma obsevamo vse bolnice. Obsevanje lahko opustimo pri bolnicah starejših od 70 let, če je varnostni rob dovolj širok, tumor manjši od 2 cm, malignostna stopnja I do II, tumor hormonsko odvisen.
- **Obsevano področje**
  - **Cela dojka +/- dodatno obsevanje ležišča tumorja** glede na starost bolnice in širino varnostnega roba.
  - Področje regionalnih bezgavk:

- Periklavikularne bezgavke obsevamo:
  - pri bolnicah z več kot 3 prizadetimi pazdušnimi bezgavkami po odstranitvi pazdušnih bezgavk,
  - pri bolnicah z 1 do 3 prizadetimi pazdušnimi bezgavkami in večjim tveganjem za lokoregionalni recidiv (mlade bolnice, prisotna LVI, visoka malignostna stopnja, negativni HR).
- Pazduho obsevamo:
  - po opuščeni disekciji pazdušnih bezgavk in klinično prizadetih pazdušnih bezgavkah,
  - pri rezidualni bolezni po disekciji pazduhe
  - pri 1-2 pozitivnih prvih bezgavkah po ohranitveni operaciji dojke, če ni bila narejena disekcija pazdušnih bezgavk
- Parasternalne bezgavke obsevamo:
  - pri histološko potrjenih zasevkih v parasternalnih bezgavkah
  - pri pN+ in tumorju v notranjem kvadrantu ob večjem tveganju za lokoregionalni recidiv (mlade bolnice, navzoča LVI, visoka malignostna stopnja, negativni HR)

### ➤ Interval med operacijo, dopolnilno kemoterapijo in obsevanjem

- **pri bolnicah brez dopolnilne KT**  
→ 4 – 8 tednov po operaciji
- **dopolnilna KT z antraciklini ali taksani**  
→ praviloma 3 tedne po končani KT (največ 6 mesecev po operaciji)
- **dopolnilna KT po shemi CMF**  
→ po končani KT ali 16 tednov po operaciji

---

## Po mastektomiji

---

### ➤ Indikacije

- 1) tumor večji od 5 cm
- 2) prizadete več kot 3 pazdušne bezgavke
- 3) tumor sega v kirurški rob
- 4) prizadete 1 do 3 pazdušne bezgavke ob večjem tveganju za lokoregionalni recidiv (mlade bolnice, prisotna LVI, visoka malignostna stopnja, negativni HR)

### ➤ Obsevano področje

- prsna stena pri vseh bolnicah (indikacije 1-4)
- področje regionalnih bezgavk (indikaciji 2 in 4)
- **Interval med operacijo, dopolnilno kemoterapijo in obsevanjem**
  - enak kot po ohranitveni operaciji dojke

## OBSEVANJE PO REKONSTRUKCIJI DOJKE Z REŽNJEM ALI S SILIKONSKO PROTEZO

- Indikacije za obsevanje so enake kot po mastektomiji, enako se odločamo tudi o obsevanem področju.
- Možnost zapletov zaradi obsevanja je večja pri silikonskih vsadkih kot pri režnjih.

## OBSEVANJE PO NEOADJUVANTNI KT ALI HT

- Pri **operabilnih rakah dojke** je indikacija za obsevanje enaka kot po ohranitveni operaciji dojke oziroma mastektomiji, le da je potrebno upoštevati značilnosti tumorja oziroma obseg bolezni pred začetkom sistemskega zdravljenja.
- Pri **inoperabilnih rakah dojke** se odločamo za obsevanje dojke in regionalnih bezgavk individualno - glede na obseg bolezni, značilnosti tumorja in starost bolnice.
- **Vnetni rak dojke** – obsevamo prsno steno in periklavikularne bezgavke.

## LOKALNI RECIDIV

- **Indikacije** za obsevanje so:
  - radikalno odstranjen recidiv po mastektomiji ali ohranitveni operaciji, v kolikor bolnica ni bila predhodno obsevana
  - kirurško neradikalno odstranjen recidiv
  - inoperabilen recidiv
- **Obsevano področje**
  - odvisno od obsega lokalnega recidiva, upoštevamo pa tudi morebitno že prejeto dozo in obsevalno polje pri predhodnem zdravljenju

### Obsevamo s paliativnim namenom.

- Najpogostejše **indikacije** so:
  - **kostne metastaze** - zaradi bolečine, kompresije hrbtenjače, grozeče patološke frakture - tudi pooperativno
  - metastaze v možganih ali meningah - tudi pooperativno
  - metastaze v mehkih tkivih - krvavitve, bolečine
  - metastaze (običajno v bezgavkah), ki povzročajo kompresijo živčnih pletežev, dihalnih poti, velikih žil, sečevodov, žolčevodov
- **Obsevano področje**
  - odvisno od lokalizacije metastaze

# NEINVAZIVNI RAK DOJK

## DUKTALNI KARCINOM IN SITU (DCIS)

DCIS je prekanceroza.

### ➤ Diagnostika

- anamneza in klinični status
- obojestranska mamografija
- RTG ali UZ vodena debeloigelna biopsija

### ➤ Zdravljenje

- ohranitvena operacija dojke po predhodni lokalizaciji z radioizotopom ali žico ± obsevanje<sup>1</sup>
- mastektomija in biopsija prve bezgavke z ali brez rekonstrukcije
- po končanem lokalnem zdravljenju razmislek o uvedbi tamoksifena za 5 let<sup>2</sup>

## LOBULARNI KARCINOM IN SITU (LCIS)

LCIS je indikator velike ogroženosti za rak dojke. Nekatere oblike LCIS (pleomorfni LCIS) imajo lahko podoben biološki potencial kot DCIS (prekanceroza).

### ➤ Diagnostika

- anamneza in klinični status
- obojestranska mamografija
- RTG ali UZ vodena debeloigelna biopsija

### ➤ Zdravljenje

---

<sup>1</sup> Obsevanje po ohranitveni operaciji dojke zmanjša verjetnost lokalnega recidiva za okrog 50%. Načelno obsevamo vse bolnice po ohranitveni operaciji dojke. Obsevanje lahko opustimo, če je tumor manjši od 1 cm in varnostni rob enak ali večji od 1 cm. Pri odločitvi upoštevamo tudi značilnosti tumorja in starost bolnice.

<sup>2</sup> Tamoksifen zmanjša ogroženost za lokalni recidiv pri bolnicah s hormonsko odvisnim DCIS zdravljenih z ohranitveno operacijo dojke, poleg tega zmanjša ogroženost za nastanek raka v drugi dojki pri bolnicah zdravljenih z ohranitveno operacijo dojke ali mastektomijo. Vpliv na preživetje ni bil dokazan.

- ohranitvena operacija dojke po predhodni lokalizaciji z radioizotopom ali žico za pridobitev dokončne diagnoze, sicer zdravljenje ni potrebno

Ogroženost za pojav invazivnega raka je pri bolnicah z LCIS velika in enaka za obe dojki, zato so potrebne redne klinične in mamografske kontrole enkrat letno. Za zmanjšanje ogroženosti za pojav invazivnega raka imamo na voljo dve možnosti:

- bilateralna mastektomija s takojšnjo rekonstrukcijo<sup>1</sup>
- kemoprevencija s tamoksifenom za premenopavzalne ženske in s tamoksifenom ali raloksifenom za postmenopavzalne ženske<sup>2</sup>

---

<sup>1</sup> V posebnih primerih, ko ima ženska dodatne dejavnike tveganja za pojav invazivnega raka (npr. družinska ogroženost); pri ženskah brez dodatnih dejavnikov tveganja se za to možnost odločamo izjemoma

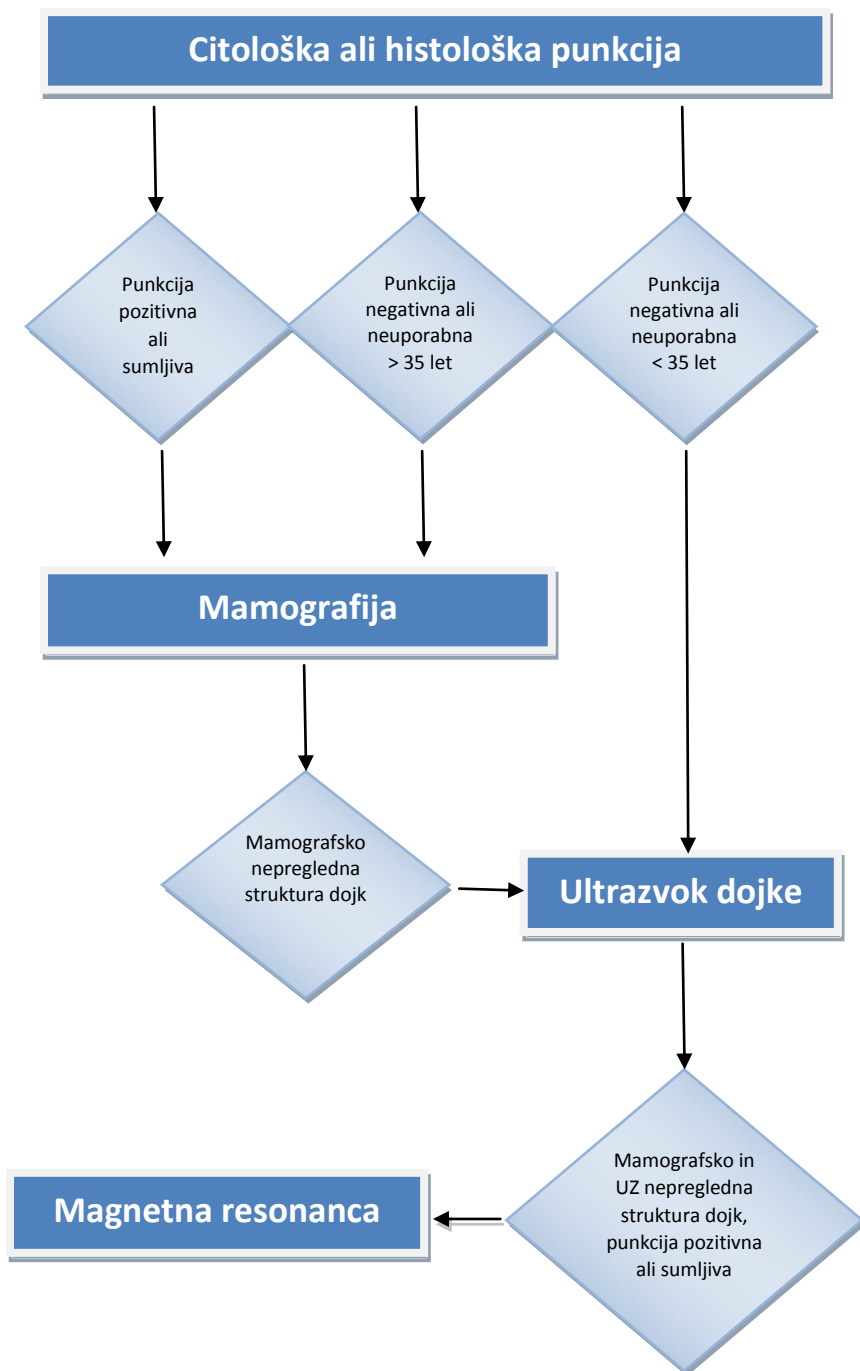
<sup>2</sup> Kemoprevencija zmanjša možnost za pojav invazivnega raka za okrog 50%

# NADZOR BOLNIC Z RAKOM DOJK

**Priporočila za obseg preiskav pri bolnicah z rakom dojk stadija I in II so prikazana v tabeli na strani 73.**

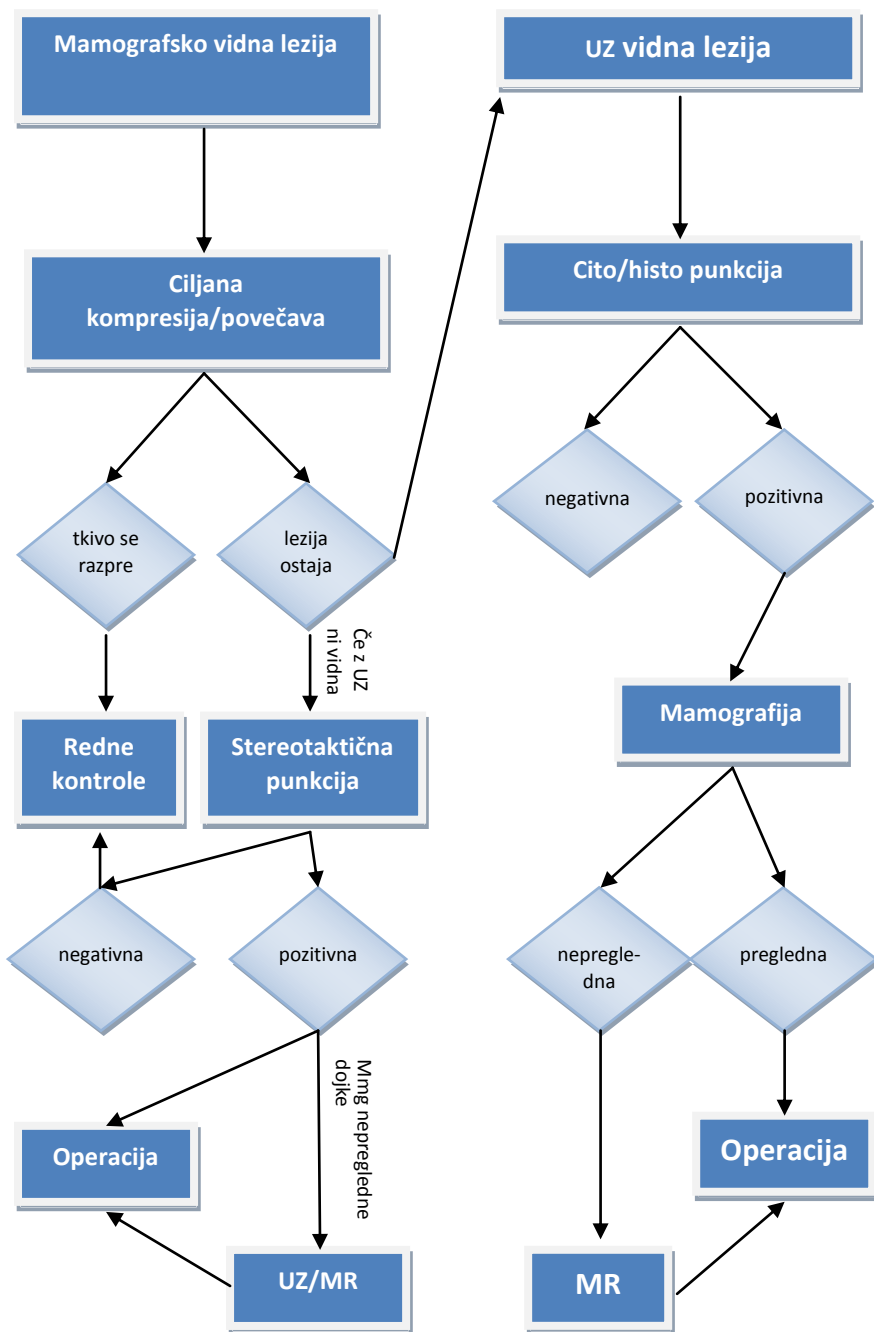
- **V nadzoru na OI ostanejo bolnice:**
  - bolnice na citostatskem, anti-HER2 ali hormonskem zdravljenju
  - bolnice z metastatsko boleznijo
  - bolnice z visoko ogroženostjo za ponovitev bolezni
  - bolnice z dokazanimi mutacijami BRCA1, BRCA 2
  - bolnice zbolele pred 30 letom starosti
  
- **Za nadzor v ambulantah za boleznj dojk (izven OI) so primerne bolnice, ki ustrezajo naslednjim kriterijem:**
  - bolnice z neinvazivnim rakom (DCIS, LCIS ) po 1 letu od začetka zdravljenja
  - bolnice brez hormonskega zdravljenja po 5 letih od začetka zdravljenja
  - bolnice po končanem dopolnilnem hormonskem zdravljenju

**ALGORITEM SLIKOVNE DIAGNOSTIKE TIPLJIVIH  
TUMORJEV DOJK**

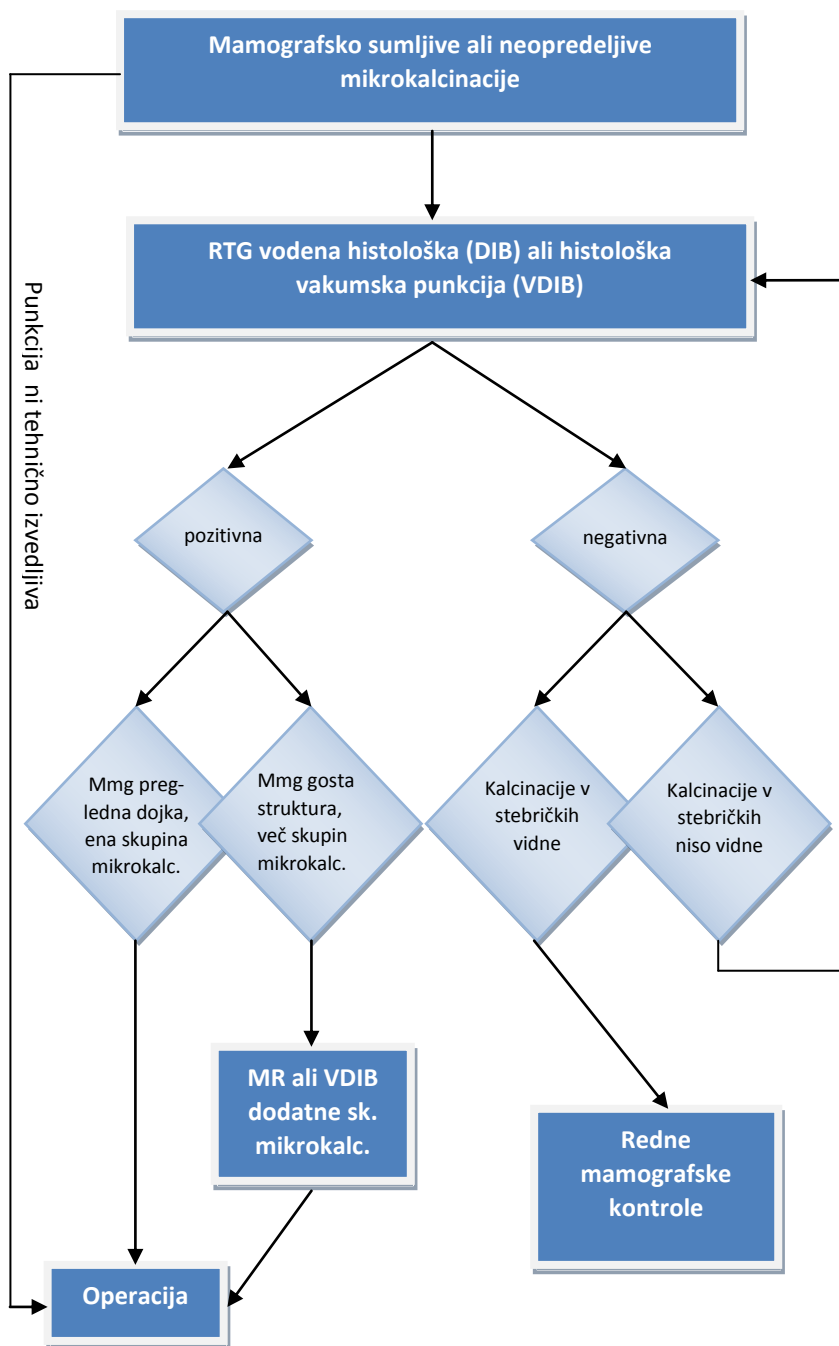




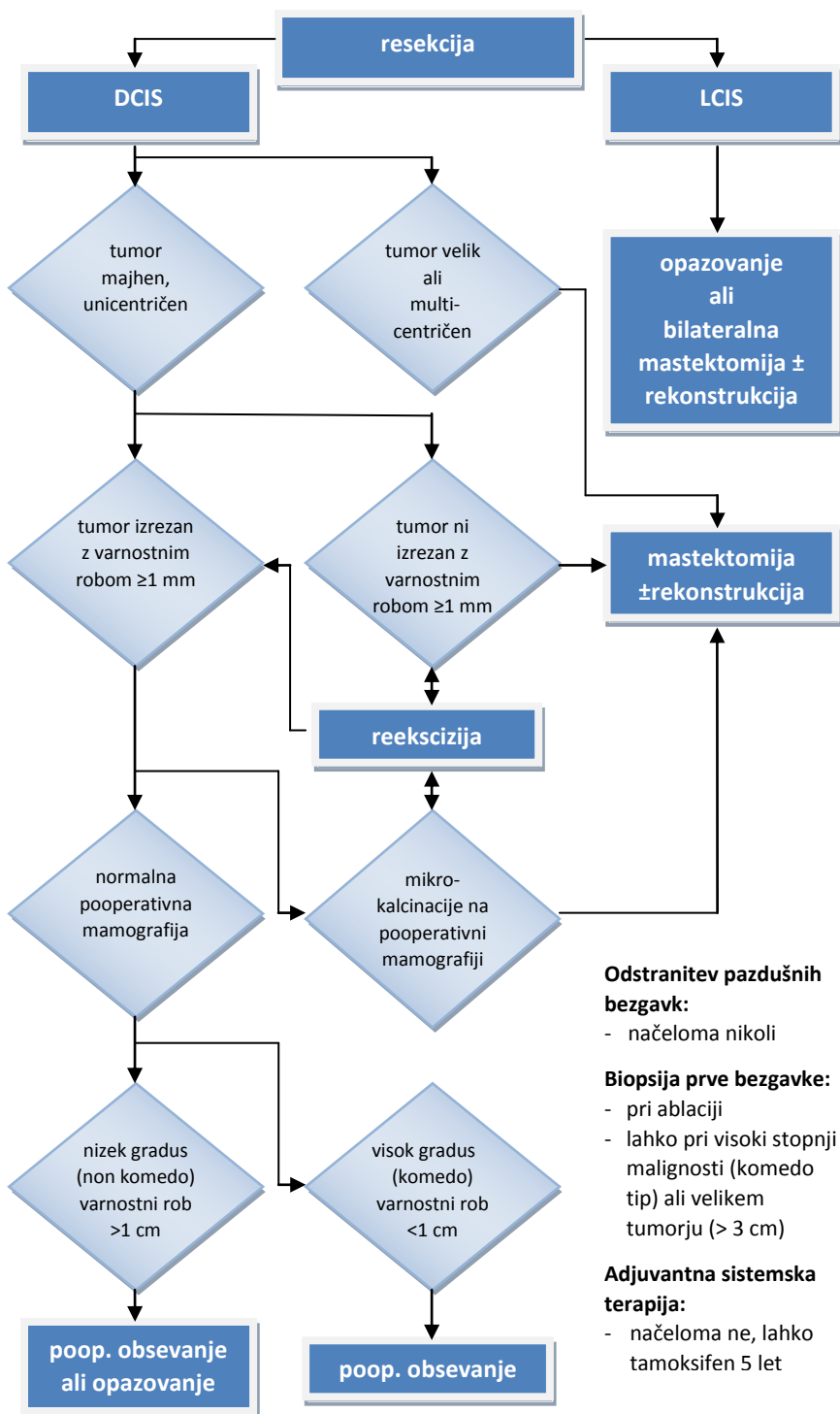
# ALGORITEM SLIKOVNE DIAGNOSTIKE NETIPLJIVIH LEZIJ DOJK



## DIAGNOSTIČNI ALGORITEM MIKROKALCINACIJ



## ALGORITEM ZDRAVLJENJA NEINVAZIVNEGA RAKA DOJK



### Odstranitev pazdušnih bezgavk:

- načeloma nikoli

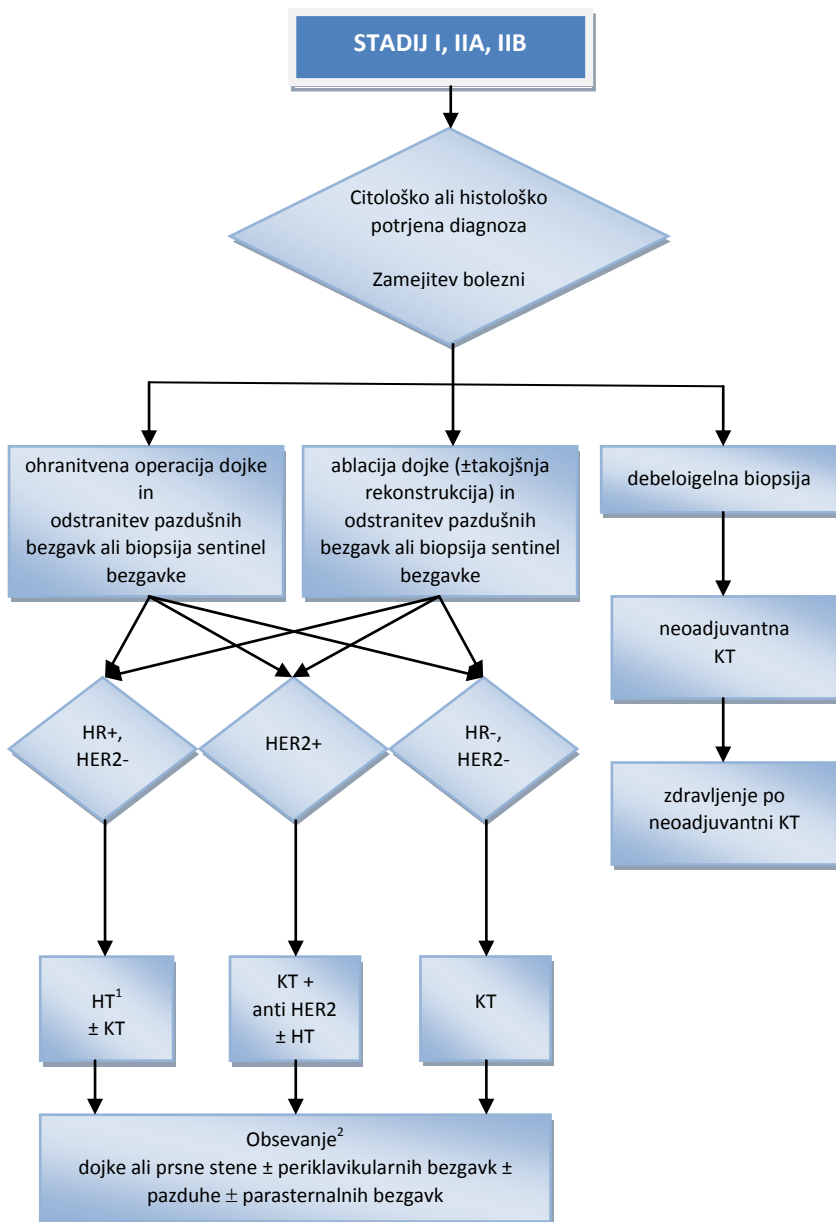
### Biopsija prve bezgavke:

- pri ablaciji
- lahko pri visoki stopnji malignosti (komedo tip) ali velikem tumorju (> 3 cm)

### Adjuvantna sistemska terapija:

- načeloma ne, lahko tamoksifen 5 let

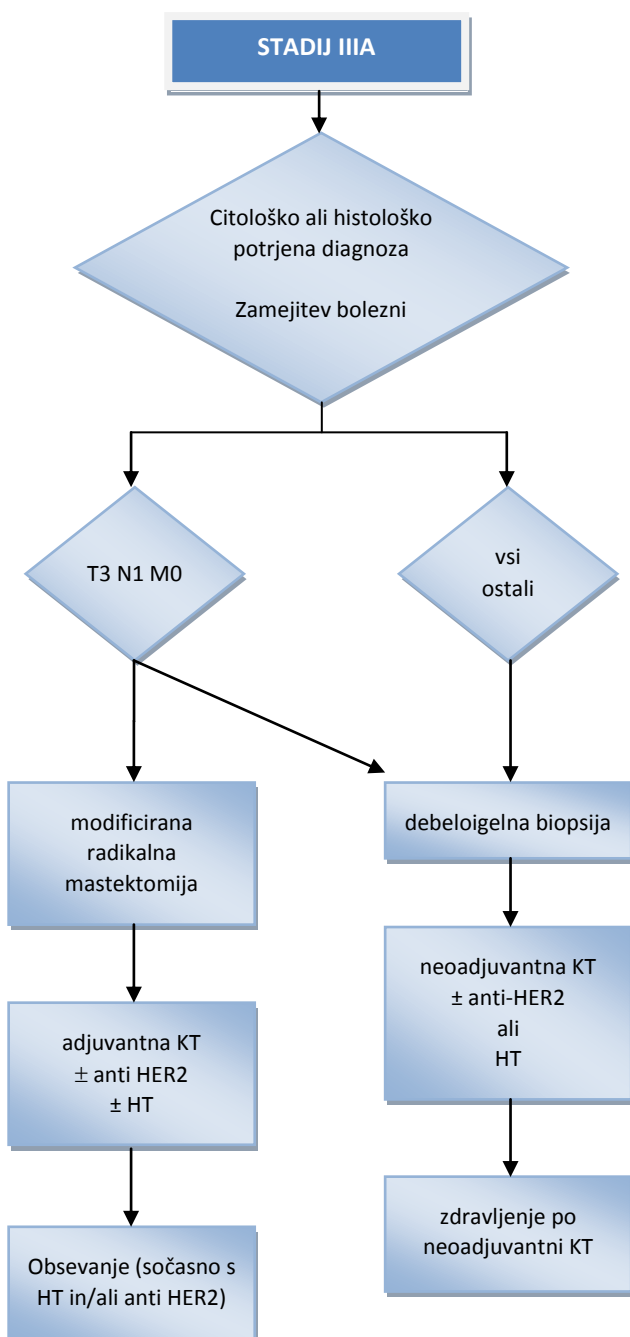
## ALGORITEM ZDRAVLJENJA RAKA STADIJA I IN II



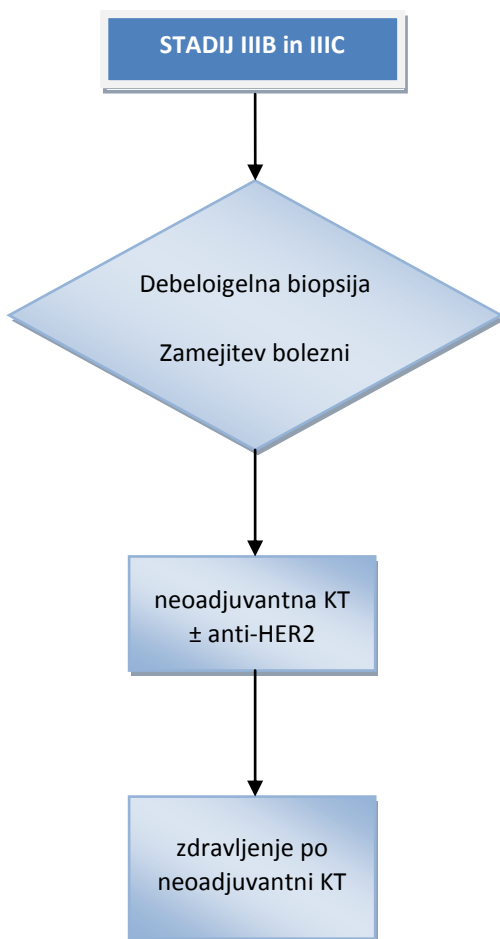
<sup>1</sup> Izbira zdravljenja (KT in HT ali samo HT) je odvisna od napovednih dejavnikov raka dojke

<sup>2</sup> Podrobnosti v poglavju Obsevanje raka dojke. Obsevamo sočasno s HT in/ali anti HER2

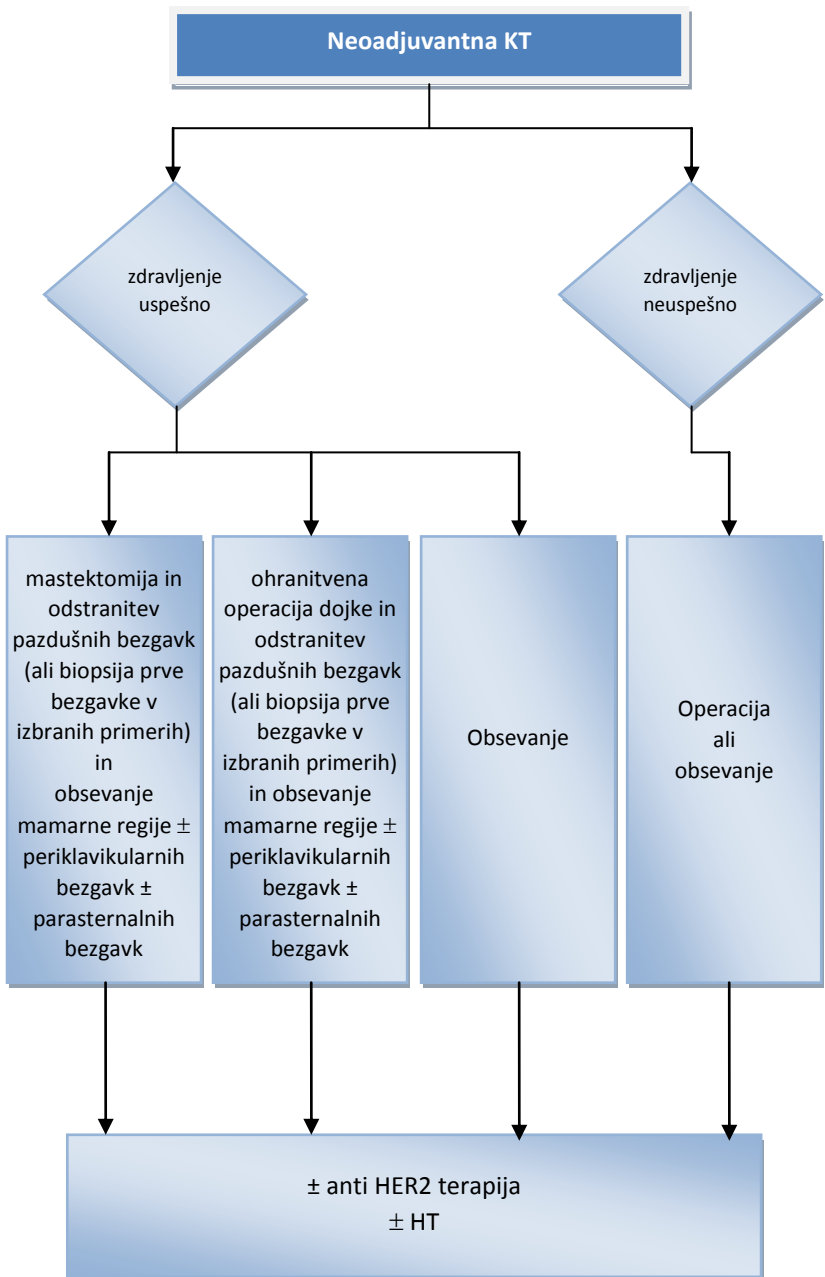
## ALGORITEM ZDRAVLJENJA RAKA STADIJA IIIA



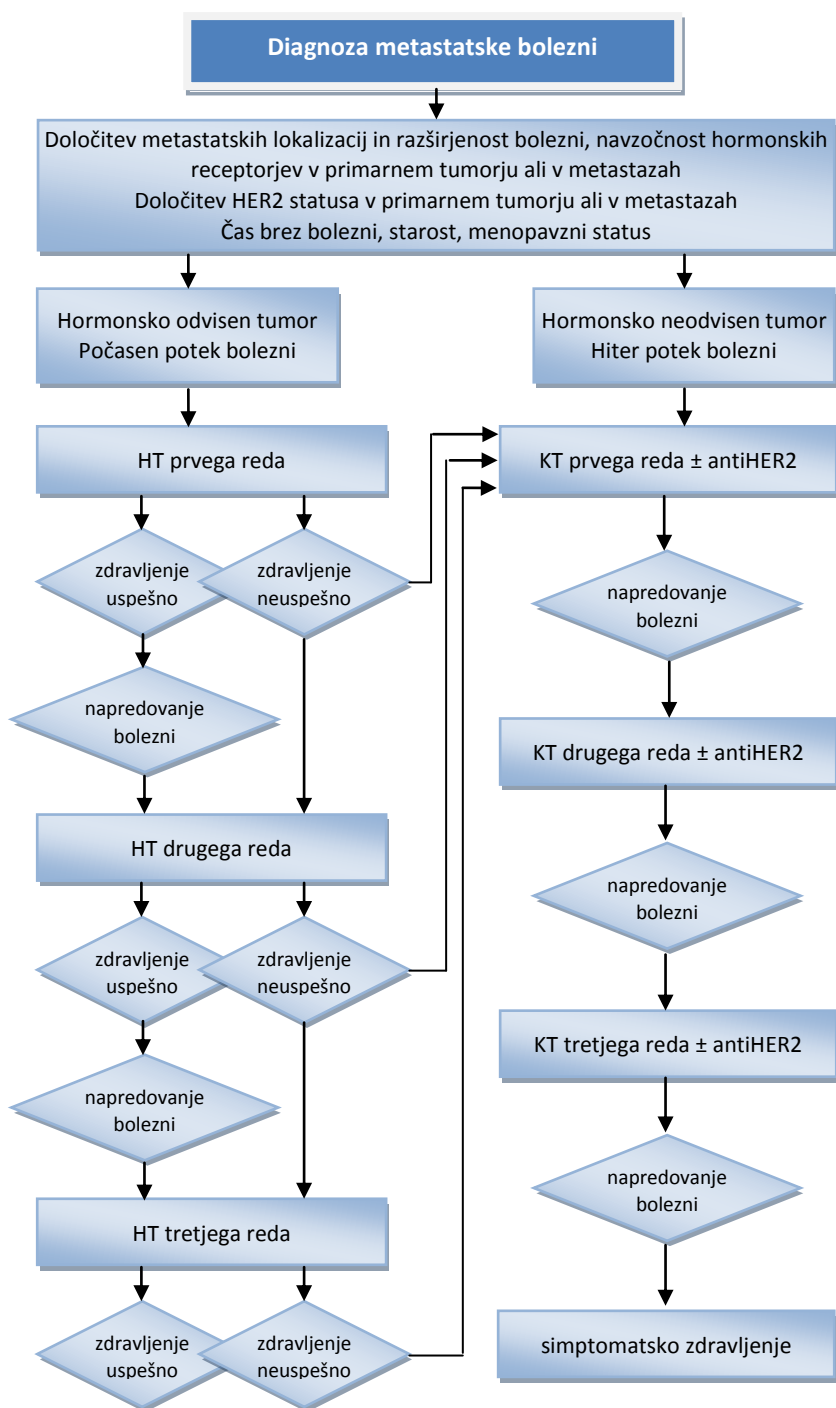
## ALGORITEM ZDRAVLJENJA STADIJA IIIB IN IIIC



**ALGORITEM ZDRAVLJENJA PO NEOADJUVANTNEM  
SISTEMSKEM ZDRAVLJENJU**

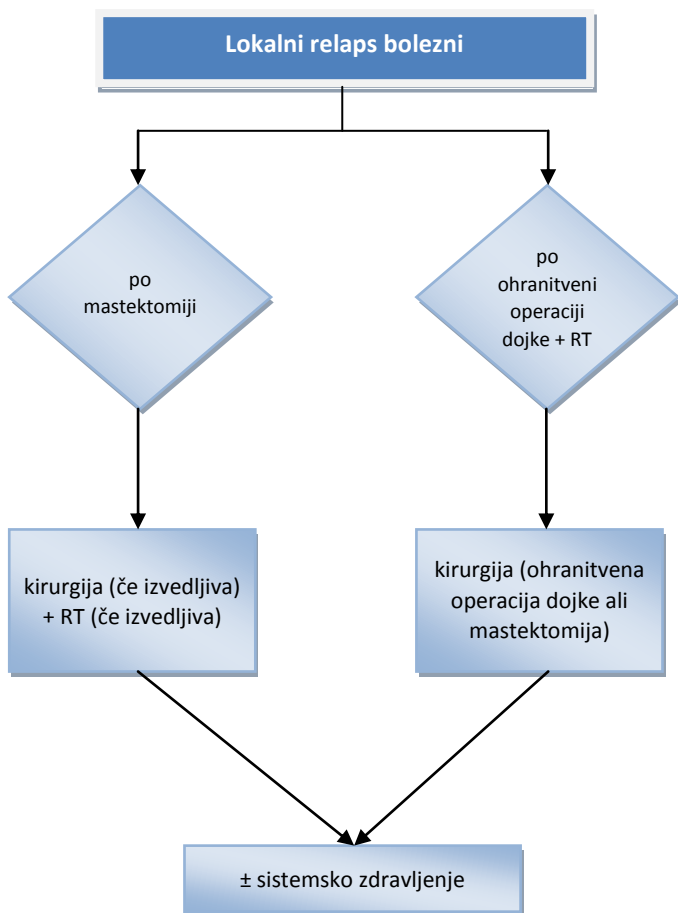


## ALGORITEM ZDRAVLJENJA METASTATSKE BOLEZNI





## ALGORITEM ZDRAVLJENJA LOKALNEGA RELAPSA



## **PRIPOROČILO ZA NADZOR NAD BOLNICAMI, ZDRAVLJENIMI ZARADI RAKA DOJK STADIJA I in II**

MESECI	0 <sup>1</sup>	6	12	18	24	30	36	letno
klinični pregled	X	X	X	X	X	X	X	letno
mamografija	X		X		X		X	letno
laboratorijske preiskave <sup>2</sup>	X	ob klinično sumljivih znakov						
RTG p.c.	X	ob klinično sumljivih znakov in/ali patoloških laboratorijskih izvidih						
scintigrafija skeleta <sup>3</sup>		ob klinično sumljivih znakov in/ali patoloških laboratorijskih izvidih						
UZ jeter <sup>3</sup>		ob klinično sumljivih znakov in/ali patoloških laboratorijskih izvidih						

Bolnice z dokazano visoko družinsko ogroženostjo za raka dojk in jajčnikov, ki so bile zdravljene zaradi raka dojk, nadzorujemo tudi po priporočilih, ki jih prejmejo pacientke skupaj z izvidom testiranja v ambulanti za genetsko svetovanje

<sup>1</sup> začetek zdravljenja

<sup>2</sup> hemogram, AF, Ca<sup>2+</sup>, jetrni testi, Ca 15-3

<sup>3</sup> scintigrafija skeleta in UZ trebuha obvezna ob začetku zdravljenja tudi pri kliničnem stadiju IIb (če je indicirana neoadjuvantna kemoterapija), patoloških laboratorijskih izvidih in bolečinah v skeletu