

Smernice za presejanje in zdravljenje diabetične retinopatije

Guidelines for screening and treatment for diabetic retinopathy

Mojca Globočnik Petrovič, Mojca Urbančič, Davorin Sevšek

Očesna klinika,
Univerzitetni klinični
center Ljubljana,
Grablovičeva 46, 1525
Ljubljana

Korespondenca/ Correspondence:

doc. dr. Mojca Globočnik
Petrovič, dr. med., Očesna
klinika, Univerzitetni
klinični center,
Grablovičeva 46, 1000
Ljubljana, Tel. 5221917,
E-mail: mgpetrovic@
yahoo.com

KLjučne besede:

diabetična retinopatija,
skrining, laser,
vitrektomija

Key words:

diabetic retinopathy,
screening, treatment,
laser, vitrectomy

Citirajte kot/Cite as:

Zdrav Vestn 2010;
79: 1-7-18

Prispelo: 1. apr. 2009,
Sprejeto: 5. sept. 2009

Izvleček

Diabetična retinopatija je najpogostejši pozni zaplet sladkorne bolezni in je najpogostejši vzrok slepote v delovni populaciji v razvitem svetu. S primerno oskrbo bolnikov s sladkorno boleznijo lahko preprečimo napredovanje diabetične retinopatije, kot tudi poslabšanje vida pri večini bolnikov.

Izsledki pomembnih kliničnih študij so vodilo za pripravo smernic za presejanje in zdravljenje diabetične retinopatije. Z upoštevanjem očesne klinične slike in sistemskih dejavnikov tveganja se odločimo za načrtovanje sledenja ali zdravljenja diabetične retinopatije.

S pravočasnim zdravljenjem, tako sistemskim, kot očesnim, zmanjšamo tveganje za slepoto pri več kot 90 % bolnikov z diabetično retinopatijo.

Abstract

Diabetic retinopathy is most frequent complication of diabetes mellitus and is one of the leading causes of vision loss and blindness in working age population. Treatment modalities exist that can prevent or delay the onset of diabetic retinopathy, as well as loss of vision, in a large proportion of patients with diabetes.

Evidence-based medicine is a basis for guidelines and decision making in caring for individual patients with diabetic retinopathy. Guidelines for frequency of eye examinations and option of treatment are based on the severity of the retinopathy.

Timely intervention can help to prevent blindness in more than 90 % of those at risk.

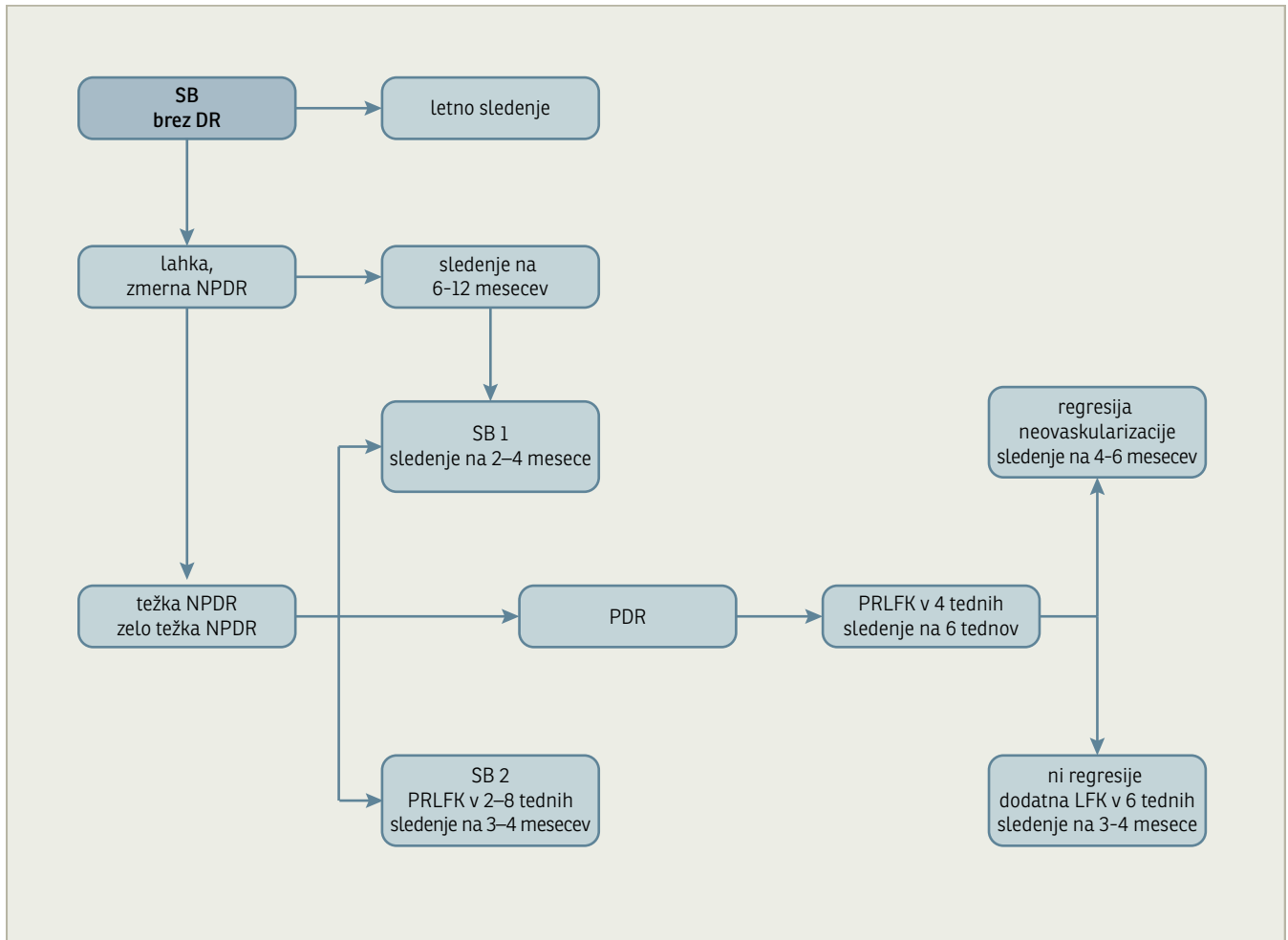
Uvod

Diabetična retinopatija (DR) je najpogostejši pozni zaplet sladkorne bolezni. Diabetično retinopatijo ima skoraj tretjina bolnikov s sladkorno boleznijo, po dvajsetih letih trajanja sladkorne bolezni pa skoraj vsak.

Diabetična retinopatija je najpogostejši vzrok slepote (slepota-slabši vid od 0,1 na

boljšem očesu) v populaciji med 16. in 64. letom v razvitem svetu.¹

Z ustreznim skriningom ali presejanjem bolnikov s sladkorno boleznijo ter z ustreznim in pravočasnim zdravljenjem lahko za več kot 90 % zmanjšamo delež slepote.



Slika 1: Algoritem obravnave bolnika s sladkorno boleznijo glede na stopnjo napredovanja diabetične retinopatije. SB=sladkorna bolezen, DR=diabetična retinopatija, NPDR=neproliferativna diabetična retinopatija, PDR=proliferativna diabetična retinopatija, PRLFK=panretinalna laserska fotokoagulacija, LFK=laserska fotokoagulacija

Priporočila

A. V obravnavi bolnikov s sladkorno boleznijo je potrebno

1. Vplivati na dejavnike tveganja za DR:

- zagotoviti dobro urejenost glukoze v krvi,^{2,3}
- zagotoviti dobro urejenost krvnega tlaka,^{4,5}
- zagotoviti ciljno raven lipidov v krvi.⁶

2. Zagotoviti dobro obveščenost bolnika s sladkorno boleznijo glede:

- tveganja za DR in za poslabšanje vida,
- pomena očesnih pregledov in laserskega zdravljenja.

3. Zagotoviti očesne preglede:

- prvi očesni pregled,
- redni očesni pregled,
- pogostejši očesni pregled,
- izredni očesni pregled.

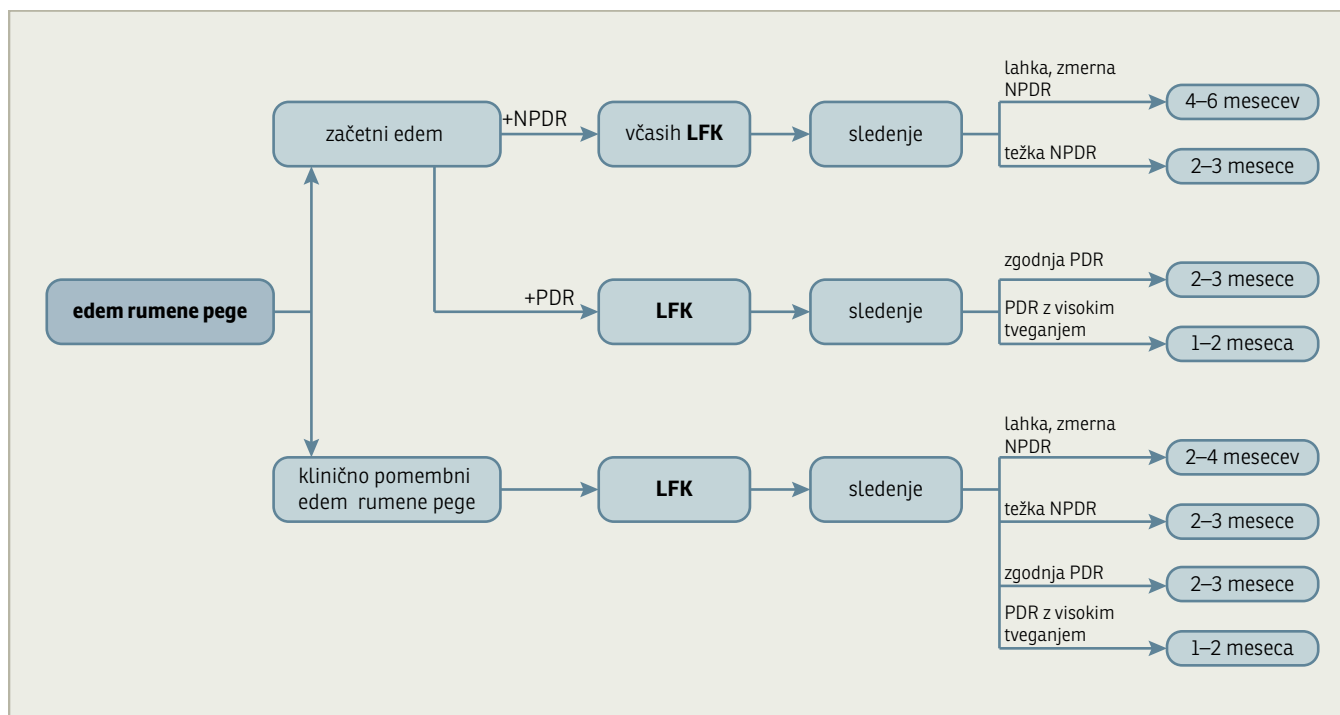
4. Zagotoviti ustrezno zdravljenje DR:

- lasersko zdravljenje,

- vitrektomijo,
- drugo zdravljenje.

B. Očesni pregledi

1. **Prvi očesni pregled** moramo zagotoviti v roku dveh mesecev vsakemu bolniku z novo odkrito sladkorno boleznijo tipa 2 in vsakemu bolniku s sladkorno boleznijo tipa 1 v starosti 15 let ali 5 let od postavitve diagnoze.
2. **Redni očesni pregled** zagotovimo **enkrat na leto** kot presejalni test pri vseh bolnikih s sladkorno boleznijo ali če je prisotna stabilna začetna-lahka ali zmerna neproliferativna diabetična retinopatija (NPDR).
3. **Pogostejši očesni pregled** zagotovimo na dva do šest mesecev:
 - pri **težki in zelo težki NPDR, edemu rumene pege ali proliferativni diabetični retinopatiji (PDR)**;
 - pri bolnikih z visokim tveganjem za napredovanje diabetične retinopatije, kot so bolniki s hitrim znižanjem rav-



Slika 2: Algoritem obravnave bolnika z edemom rumene pege glede na stopnjo diabetične retinopatije. NPDR=neproliferativna diabetična retinopatija, PDR=proliferativna diabetična retinopatija, LFK=laserska fotokoagulacija

ni glukoze v krvi **po uvedbi zdravljenja z insulinom**, bolniki z **neurejeno hipertenzijo** ali bolniki z **ledvično odpovedjo**;

- pri **nosečnicah** zagotovimo preglede na 3 mesece ali pogosteje, če je potrebno.
- 4. **Izredni očesni pregled** zagotovimo, če bolnik opaža **poslabšanje vida**:
 - v štirih tednih, če bolnik opaža postopno poslabšanje vida;
 - takoj, če bolnik opazi nenadno poslabšanje vida, ki je lahko posledica krvavitve v steklovino ali odstopa mrežnice.

C. Zdravljenje

1. **Priporočila za panretinalno lasersko fotokoagulacijo (PRLFK) pri težki in zelo težki neproliferativni diabetični retinopatiji (NPDR) in proliferativni diabetični retinopatiji (PDR)** (Slika 1)

V roku 2–8 tednov je potrebno narediti PRLFK pri:

1. težki in zelo težki NPDR in pri PDR pri bolnikih s sladkorno boleznijo tipa 2,
2. PDR z visokim tveganjem pri bolnikih s sladkorno boleznijo tipa 1,
3. edemu v rumeni pegi v kombinaciji s težko ali zelo težko NPDR.

Stopnja priporočila: A

4. PDR pri bolnikih s sladkorno boleznijo tipa 1, težko ali zelo težko NPDR pri vseh slabo vodenih bolnikih in pri bolnikih s sistemskimi dejavniki tveganja ne glede na tip sladkorne bolezni.

5. aktivni neovaskularizaciji šarenice in neovaskularnem glavkomu.

Stopnja priporočila: C

Ko PDR napreduje, je kljub opravljeni PRLFK potrebno nadaljevati z lasersko fotokoagulacijo (LFK), dokler ne dosežemo regresije neovaskularizacije ali pristopimo k vitrektomiji.

Stopnja priporočila: C

2. **Priporočila za lasersko zdravljenje edema rumene pege (Slika 2)**

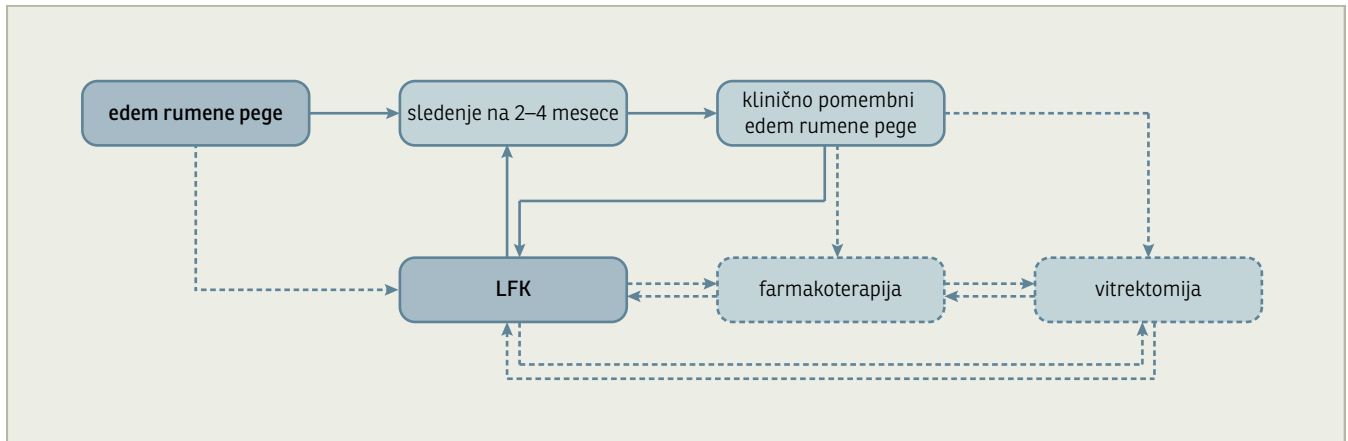
Klinično pomemben edem makule ali rumene pege (KPEM) je indikacija za lasersko fotokoagulacijo rumene pege.

1. Fokalni KPEM je indikacija za fokalno LFK.

Stopnja priporočila: A

2. Difuzni KPEM je indikacija za grid LFK.

Stopnja priporočila: B



Slika 3: Algoritem obravnave bolnika z edemom rumene pege. LFK=laserska fotokoagulacija

3. Edem v rumeni pegi, ki še nima značilnosti KPDM pri težki, zelo težki NPDR ali PDR, je indikacija za LFK rumene pege (fokalno/grid).

Stopnja priporočila: C

4. Pri bolnikih s sladkorno boleznijo tipa 1 najprej naredimo PRLFK, nato laseriramo edem v rumeni pegi, če obstaja indikacija. Pri bolnikih s sladkorno boleznijo tipa 2 najprej ali istočasno zdravimo z LFK edem rumene pege, naknadno naredimo PRLFK.

Stopnja priporočila: C

3. Priporočila za drugo zdravljenje edema rumene pege (Slika 3)

Klinično pomemben edem rumene pege, ki ne odgovori na zdravljenje z laserjem, je indikacija za intravitrealno aplikacijo triamcinolona.

Stopnja priporočila: C

Edem rumene pege z zadebeljeno hialoidno membrano in trakcijo je indikacija za vitrektomijo.

Stopnja priporočila: C

4. Priporočila za zdravljenje napredovale diabetične retinopatije z vitrektomijo (Slika 4)

1. Krvavitev v steklovini.

Zgodnjo vitrektomijo naredimo v roku 1-3 mesecev od nastopa krvavitve pri bolnikih s sladkorno boleznijo tipa 1, v roku 3-6 mesecev pri bolnikih s sladkorno boleznijo tipa 2.

Stopnja priporočila: B

2. Krvavitev v steklovini z **odstopom mrežnice, neovaskularizacijo** šarenice ali zakotja zahteva vitrektomijo v roku 1 meseca.

Stopnja priporočila: C

3. **Pri trakcijskem odstopu rumene pege** je potrebno vitrektomijo narediti v roku 1 tedna.

Stopnja priporočila: B

4. **Pri makularni heterotopiji** (sprememba položaja rumene pege), ki je posledica vitreoretinalnega vleka, je potrebno narediti vitrektomijo v roku 3 mesecev.

Stopnja priporočila: C

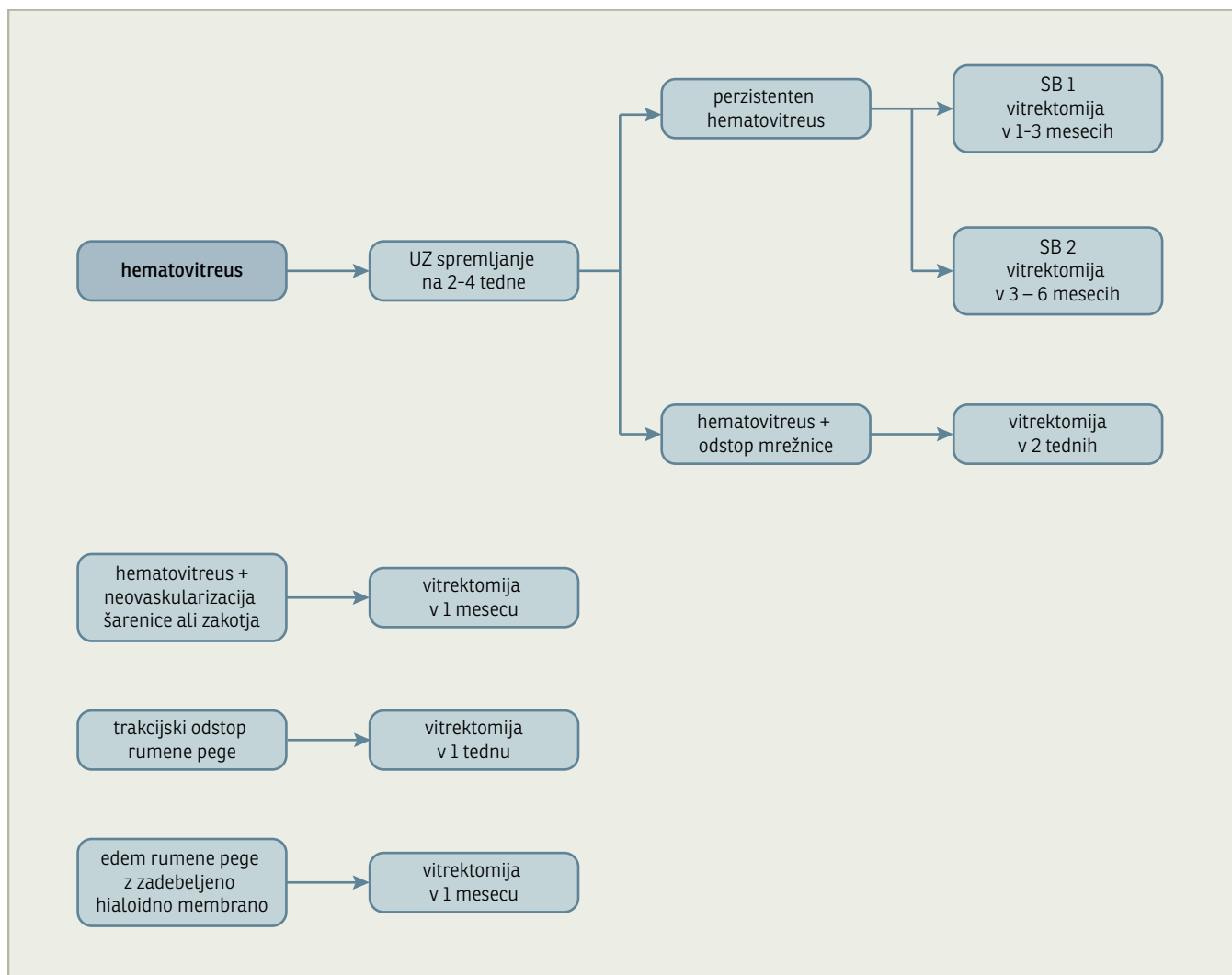
Utemeljitev

1. Opredelitev diabetične retinopatije

Diabetična retinopatija (DR) je najbolj pogost kronični zaplet sladkorne bolezni. Po 20 letih sladkorne bolezni ima skoraj vsak bolnik s sladkorno boleznijo diabetično retinopatijo.

Klinična slika DR pri sladkorni bolezni tipa 1 se ne razlikuje od klinične slike pri sladkorni bolezni tipa 2, razlika je v pogostosti in napredovanju DR. Bolniki s sladkorno boleznijo tipa 1 imajo pogostejše PDR, bolniki s sladkorno boleznijo tipa 2 pa edem rumene pege.

DR razvrstimo glede na stopnjo napredovanja kliničnih sprememb na neproliferativno (NPDR) in proliferativno DR (PDR).



Slika 4: Algoritem za zdravljenje diabetične retinopatije z vitrektomijo. SB=sladkorna bolezen, UZ=ultrazvok

DR lahko zajame periferno mrežnico, rumeno pego ali oboje.

Neproliferativna diabetična retinopatija

Pri NPDR je zaradi zapore številnih kapilar povečan pretok v krvnih žilah mrežnice. Okvara avtoregulacije pretoka krvi napreduje sočasno z napredovanjem DR in vodi v ishemijo mrežnice.

NPDR razvrstimo glede na napredovanje v različne stopnje (Tabela 1). Razvrščanje stopenj je različno v različnih študijah.

Proliferativna diabetična retinopatija

PDR lahko povzroči poslabšanje vida zaradi krvavitve v steklovino ali zaradi traksijskega odstopa mrežnice v rumeni pegi. Verjetnost napredovanja PDR ocenimo glede na obsežnost in umestitev neovaskularizacije. Neovaskularizacija na papili, večje neovaskularizacije, ponavljajoče se krvavi-

tve v steklovino so pomembni dejavniki, ki vplivajo na napredovanje PDR.

PDR razvrstimo glede na napredovanje in tveganje za poslabšanje vida na 3 stopnje (Tabela 2).

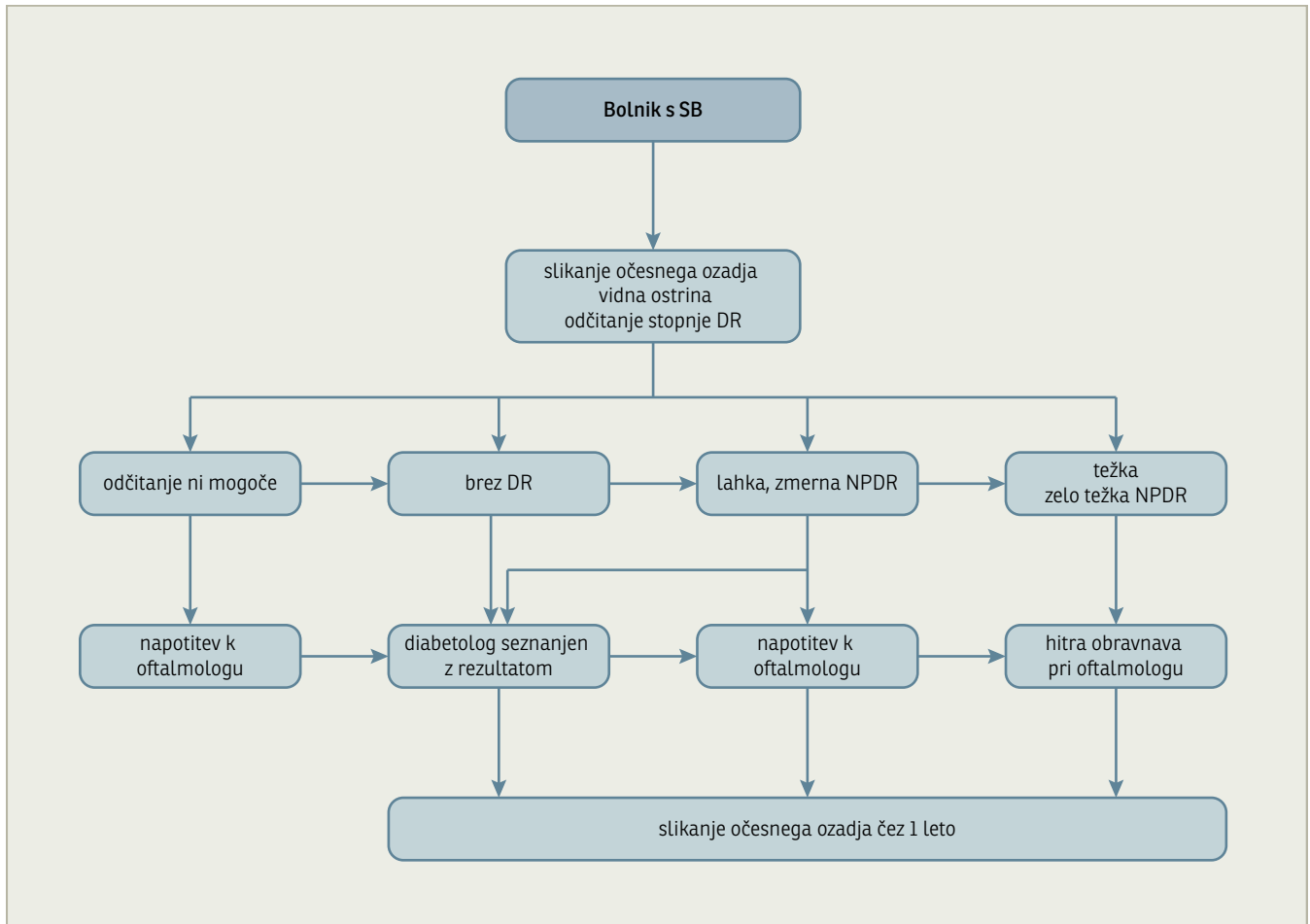
Edem rumene pege

Edem rumene pege lahko nastane v sklopu NPDR ali PDR zaradi povečane prepustnosti ali/in zaradi ishemije mrežnice v rumeni pegi ali zaradi trakcije hialoidne membrane.

Edem v oddaljenosti 1 premera papile od središča rumene pege (od fovee) vpliva na poslabšanje vida. Takrat govorimo o klinično pomembnem edemu rumene pege (ET-DRS 1) (Tabela 3).

Edem v rumeni pegi razvrstimo glede na sliko angiografije mrežnice na:

1. fokalni-omejen edem v makuli, običajno so prisotni trdi eksudati,



Slika 5: Model obravnave bolnika s sladkorno boleznijo. SB=sladkorna bolezen, DR=diabetična retinopatija, NPDR=neproliferativna diabetična retinopatija

2. difuzni–generalizirano zadebeljena, edematозна mrežnica v rumeni pegi, večkrat pridružen cistoidni edem,
3. ishemični edem–ishemija ni nujno vedno izražena z edemom,
4. mešani edem–običajno kombinacija difuznega in ishemičnega edema.

2. Epidemiologija

DR in PDR sta pogostejši pri bolnikih s sladkorno boleznijo tipa 1. Na večji populacijski študiji, opravljeni v Liverpoolu, je bila pogostost DR in PDR 45,7 % in 3,7 % pri bolnikih s sladkorno boleznijo tipa 1, pri bolnikih s sladkorno boleznijo tipa 2 pa 25 % in 0,5 %.⁸ Najmlajši otrok z ugotovljeno začetno DR je imel 7,9 let, z napredovalo DR pa 11,8 let.^{9,10}

Prevalenca DR korelira s trajanjem SB. Ob postavitvi diagnoze SB je prevalenca DR različna pri tipu 1 in tipu 2. Pri SB tipa 1 je prevalenca DR nizka (0–3 %), medtem ko

ima pri tipu 2 tretjina bolnikov ob postavitvi diagnoze DR.^{11–13}

Klein in sod. so v epidemiološki raziskavi analizirali prevalenco glede na leta trajanja sladkorne bolezni (Tabela 4).^{4,14} Po 5 letih trajanja sladkorne bolezni je DR več pri sladkorni bolezni tipa 2 kot pri sladkorni bolezni tipa 1, po 15 letih pa se prevalenca izenači. Večjo prevalenco DR pri bolnikih s sladkorno boleznijo tipa 2 v zgodnjih letih bi lahko razložili s slabšim odkrivanjem bolnikov s sladkorno boleznijo tipa 2 ob začetku bolezni, ko so znaki bolezni še minimalno izraženi. Po 30 letih trajanja sladkorne bolezni ima večina bolnikov s sladkorno boleznijo tipa 1 PDR, ta odstotek je nižji pri tipu 2.^{4,14}

Po 20 letih trajanja sladkorne bolezni je edem rumene pege prisoten pri več kot tretjini bolnikov.¹⁵

3. Dejavniki tveganja

Najpomembnejši dejavniki tveganja so trajanje SB, kronična hiperglikemija in arterijska hipertenzija.

Trajanje sladkorne bolezni

Trajanje SB korelira z nastankom in napredovanjem DR (Tabela 4).

Kronična hiperglikemija

je najpomembnejši dejavnik tveganja za nastanek in napredovanje DR.^{2,3,13,16,17} Povečana raven glikiranega hemoglobina (HbA_{1c}), ki je kazalec urejenosti sladkorne bolezni, poveča tveganje za nastanek in napredovanje diabetične retinopatije. Z intenzivnim inzulinskim zdravljenjem znižamo raven glikiranega hemoglobina in na ta način zmanjšamo tveganje za nastanek in napredovanje DR. V prvi večji randomizirani študiji – DCCT, objavljeni 1993. leta, so prikazali pomembno manj pojavnosti in napredovanja DR pri bolnikih s SB tipa 1, ki so bili na intenzivni inzulinski terapiji.² Pri bolnikih, ki so bili intenzivno zdravljeni in ob začetku študije niso imeli DR, so ugotovili za 27 % manjšo pojavnost DR in za 78 % manjše napredovanje DR, opredeljeno s tremi stopnjami po ETDRS, po spremljanju v povprečju 6,5 let. Pri bolnikih, ki so imeli blago do zmerno DR, so ugotovili 54 % manjše napredovanja DR in 47 % manj pojavnosti težke NPDR.² Kasneje so pomembnost glikemične kontrole potrdili tudi pri bolnikih s SB tipa 2. V primerjavi skupine bolnikov na intenzivni inzulinski terapiji in z nižjim glikoziranim hemoglobinom (povprečni HbA_{1c} 7,0) s skupino bolnikov, kjer je povprečni HbA_{1c} 7,9, so ugotovili za 21 % manjše tveganje za napredovanja DR v 12 letih (z definicijo 2 stopenj po ETDRS).³ Če je HbA_{1c} večji od 7,5, je relativno tveganje za DR 2,5, za napredovanje DR pa 8,1 v 6 letih.¹⁶

Arterijska hipertenzija

Povišan krvni tlak je neodvisni dejavnik tveganja za napredovanje DR tako pri bolnikih s SB tipa 1 kot s SB tipa 2.^{13,16-18} Z znižanjem krvnega tlaka zmanjšamo napredovanje DR (34 % manjše tveganje za napredovanje DR pri skupini s tlakom 150/ 85 v primerjavi s skupino s tlakom 160/ 90) in poslabšanje vida (47 % manjše tveganje za

poslabšanje vida z definicijo 3 vrstice po ETDRS optotipu) v 9 letih.⁵ V UKPDS študiji niso ugotovili razlike med uporabo različnih antihipertenzivnih zdravil glede učinka na napredovanje DR.⁵

Odpoved ledvic

Nefropatija je povezana z večjo incidenco in napredovanjem retinopatije, značilno je večje tveganje za edem rumene pege in PDR.¹⁹ Nefropatija je običajno povezana s hipertenzijo, kar je verjetno vzrok za vpliv na DR.

Nosečnost

Pri nekaterih nosečnicah lahko DR hitro napreduje, zato je potrebno skrbno spremljanje. Večje tveganje za napredovanje DR je prisotno pri nosečnicah, ki imajo slabo glikemično in antihipertenzivno kontrolo.

Hiperlipidemija

V epidemioloških študijah so ugotovili večje tveganje za trde eksudate pri bolnikih z višjo ravniho holesterola.²⁰ Do sedaj v nobeni randomizirani kontrolirani študiji te povezave niso potrdili.

Starost

Pri starejših bolnikih je poslabšanje vida pogostejše kot pri mlajših.¹⁶

4. Diagnostični postopki pri odkrivanju DR

Očesni pregled

1. Anamneza, ki vključuje trajanje sladkorne bolezni, glikemično kontrolo (HbA_{1c}), zdravila, lipidogram, kontrolo hipertenzije, prisotnost nefropatije, nosečnost.
2. Očesni pregled. Določiti je potrebno najboljšo vidno ostrino (s korekcijo), izmeriti očesni pritisk, opraviti gonioskopski pregled zakotja, pregled sprednjih delov z biomikroskopom, pregled očesnega ozadja (posteriornega pola kot periferije) pri široki zenici.
3. Dodatne preiskave: slikanje očesnega ozadja, fluoresceinska angiografija, ultrazvok, optična koherentna tomografija (OCT).

Tabela 1: Razvrstitev neproliferativne diabetične retinopatije.

Razvrstitev NPDR glede na ETDRS študijo	Razvrstitev NPDR glede na DCCT in UKPDS študijo
Lahka NPDR Mikroanevrizme	Zmerna NPDR
Zmerna NPDR Krvavitve, mikroanevrizme Mehki eksudati Venske nepravilnosti, IRMA Ne vključuje kliničnih znakov težke in zelo težke NDR	
Težka NPDR Eno od meril: 1. Krvavitve, mikroanevrizme v vseh štirih kvadrantih 2. Venske nepravilnosti v dveh ali več kvadrantih 3. IRMA v vsaj enem kvadrantu	Preproliferativna NPDR
Zelo težka NPDR Vsaj dve od meril za težko NPDR	

NPDR=neproliferativna diabetična retinopatija; PDR=proliferativna diabetična retinopatija; IRMA=intraretinalne mikrovaskularne anomalije; ETDRS=Early Treatment Diabetic retinopathy study; DCCT=Diabetes Control and Complication Trial; UKPDS=United Kingdom Prospective Diabetes Study

Očesno ozadje lahko pregleda oftalmolog z oftalmoskopijo ali s sliko očesnega ozadja. Slikanje očesnega ozadja nam je v pomoč pri oceni stanja in stopnje napredovanja DR.

Angiografija mrežnice nam je v pomoč pri ugotavljanju stanja žilja mrežnice, povečane prepustnosti ali ishemije.

Skrining ali presejanje bolnikov s sladkorno boleznijo

Za uspeh očesnega zdravljenja, lasersko zdravljenje in operativni poseg – vitrektomijo, je pomembna predvsem pravočasna napotitev, a tudi dober glikemični in antihipertenzivni nadzor. Da bi zagotovili vsem slovenskim bolnikom s sladkorno boleznijo redne očesne preglede in ustrezno zdravljenje, je potrebno povečati dostopnost do oftalmologa, kar lahko zagotovimo le z uvedbo dvostopenjskega sistema presejanja na nacionalni ravni.

Za očesni pregled uporabimo metodo, ki je vsaj 80-odstotno občutljiva in 95-odstotno specifična. Taka metoda je oftalmologov pregled pri široki zenici z biomikroskopom in indirektno oftalmoskopijo kot tudi slikanje očesnega ozadja pri široki zenici z nemidriatično kamero. Slikanje očesnega ozadja omogoča dokumentiranje in sledenje napredovanja diabetične retinopatije. Odčitavanje slik in razvrščanje glede na stopnjo napredovanja diabetične retinopatije je v domeni

oftalmologa. Oftalmolog glede na odčitano stopnjo napredovanja diabetične retinopatije napoti bolnika na očesni pregled ali na ponovno slikanje v določenem časovnem standardu (Slika 5).

Slikanje očesnega ozadja opravimo v oftalmološki ambulanti ali v diabetološkem dispanzerju, tam, kjer je dostopnost do slikanja za bolnika najboljša. V okviru presejanja je potrebno določiti vidno ostrino bolnika. V nacionalnem interesu je enotna baza podatkov za analizo stanja in nadzora presejanja in zdravljenja bolnikov z diabetično retinopatijo. V ta namen bi bilo potrebno uvesti enotni sistem slikanja in enotni informacijski sistem, ki bi zajemal vse pomembne klinične značilnosti bolnikov, napotitve na ponovna slikanja ter zdravljenje in uspeh zdravljenja bolnikov z diabetično retinopatijo.

5. Zdravljenje

Pet randomiziranih multicentričnih študij predstavlja temelj za načrtovanje sledenja in zdravljenja DR: Diabetic Retinopathy Study (DRS), Diabetic Retinopathy Vitrectomy Study (DRVS), Diabetes Control and Complications Trial (DCCT) in United Kingdom Prospective Diabetes Study (UKPDS).

Namen zdravljenja DR je preprečiti napredovanje DR in s tem poslabšanje vida.

Tabela 2: Razvrstitev proliferativne diabetične retinopatije.

Zgodnja PDR	Neovaskularizacija Ne vključuje meril kliničnih sprememb, značilnih za PDR z visokim tveganjem in napredovalo PDR
PDR z visokim tveganjem	NVD > ¼ premera papile NVD in krvavitev pred mrežnico ali v steklovino ali NVE > ½ premera papile in krvavitev pred mrežnico ali v steklovino
Napredovala PDR	Očesno ozadje nepregledno: krvavitev pred mrežnico ali v steklovino Trakcijski odstop mrežnice v rumeni pegi

NPDR=ne-proliferativna diabetična retinopatija, PDR=proliferativna diabetična retinopatija, IRMA=intraretinalne mikrovaskularne anomalije, NVD=neovaskularizacija papile, NVE=neovaskularizacija mrežnice izven papile

Huda izguba vida (določena z vidno ostrino 0,025 pri dveh pregledih v razmiku 4 mesecev) je po 2 letih prisotna pri 28 % nezdravljenih oči s PDR z visokim tveganjem in pri 7 % nezdravljenih oči z začetno PDR.²¹

Dober glikemični in antihipertenzivni nadzor v kombinaciji z očesnim zdravljenjem, ki obsega lasersko zdravljenje in operativni poseg – vitrektomijo, izboljšajo napoved izida glede vida; delež oči s hudo izgubo vida se zmanjša na 2 %.²²

Lasersko zdravljenje

1. Panretinalna laserska fotokoagulacija mrežnice

Vpliva na manjše tveganje za nastanek in napredovanje PDR in poslabšanje vida.^{23,24}

Namen: zabrazgotiniti ishemično mrežnico in s tem zmanjšati ishemičen stimulus (rastni faktorji, vnetni dejavniki) za neovaskularno proliferacijo pri PDR. Protokol: 1500–2000 laserskih pečatov, velikosti 200–500 mikronov v področju pre- in postekvatorialno, običajno zunaj žilnih lokov. Panretinalna fotokoagulacija se običajno izvede v 1 ali več zaporednih obiskih, v 1–2 tedenskem intervalu. Če neovaskularizacija napreduje, je potrebno, kljub že opravljeni panretinalni fotokoagulaciji, mrežnico še dodatno zdraviti z laserjem. Po regresiji neovaskularizacije je potrebno bolnike spremljati.

S PRLFK zmanjšamo tveganje za težko izgubo vida za več kot 50 %. Najbolj pridobijo oči s PDR z visokim tveganjem, saj je huda izguba vida pri tej skupini prisotna pri 50 %, če niso zdravljeni, pri zdravljenih pa le pri 20 % po 5 letnem sledenju.^{21,23,24}

V ETDRS študiji so ugotovili, da PRLFK ne vpliva na napoved glede vida pri očeh z začetno PDR, ki nimajo edema v rumeni pegi.²³ Z analizo podskupin so ugotovili, da je po PRLFK pri očeh s težko, zelo težko NPDR in začetno PDR pri bolnikih s sladkorno boleznijo tipa 2 prisotno manjše poslabšanje vida v primerjavi z nezdravljenimi.^{25,26} Pri očeh z edemom v rumeni pegi in težko, zelo težko NPDR so prav tako ugotovili ugoden učinek panretinalne fotokoagulacije na preprečevanje poslabšanja vida v primerjavi z nezdravljenim.^{27,28}

2. Laserska fotokoagulacija rumene pege

Namen zdravljenja je vplivati na zmanjšanje edema mrežnice v rumeni pegi še pred zajetjem fovee in preprečiti slabšanje vida.

Fokalno lasersko zdravljenje zmanjša tveganje za zmerno izgubo vida (poslabšanje za 2 vrstici po Snellenu) pri **klinično pomembnem edemu makule** za 50 % ali več.²³

Pri difuznem edemu rumene pege, tudi če ne doseže značilnosti klinično pomembnega edema, je prisotno zmanjšanje zmerne

Tabela 3: Opredelitev klinično pomembnega edema rumene pege.

Edem mrežnice ≤ 500 mikronov od središča rumene pege
Trdi eksudati ≤ 500 mikronov od središča rumene pege z edemom okolne mrežnice
Edem rumene pege velikosti vsaj 1 premera papile v področju največ 1 premera papile od središča rumene pege

Tabela 4: Prevalenca DR in PDR med bolniki s sladkorno boleznijo tipa 1 in 2.

Država (tip SB)	DR		PDR		
	trajanje sladkorne bolezni				
	5 let	15 let	5 let	15 let	35 let
ZDA, SB tip 1	17 %	79,5 %	0,3 %	25 %	67 %
ZDA, SB tip 2	28,8 %	77,8 %	2 %	15,5 %	24 %

SB=sladkorna bolezen, DR=diabetična retinopatija, PDR=proliferativna diabetična retinopatija

izgube vida za 50–70 % v primerjavi z nezdravljenimi po 1 in 2 letih.²⁹

PRLFK lahko poveča obsežnost edema v rumeni pegi, zato je fokalno lasersko zdravljenje smiselno pred panretinalno fotokoagulacijo, tudi če edem v rumeni pegi nima značilnosti klinično pomembnega edema.

3. Drugo zdravljenje edema rumene pege

V randomizirani študiji, kjer so primerjali učinek **triamcinolona** s fokalnim ali grid laserskim zdravljenjem na debelino mrežnice v rumeni pegi in vidno ostrino, so ugotovili, da je lasersko zdravljenje bolj učinkovito od zdravljenja s triamcinolonom po 2-letnem sledenju.³⁰ Laser ostaja zlati standard pri zdravljenju edema rumene pege. V nekaterih študijah poročajo o zmanjšanju edema in izboljšanju vida po injekciji triamcinolona v steklovino. Običajno pri očeh, kjer laserska fotokoagulacija ni bila uspešna ali pri očeh z difuznim edemom rumene pege.^{31,32} Učinek triamcinolona je boljši pri očeh s cistoidno obliko edema.³³

Učinkovitost injekcij **inhibitorjev VEGF** v steklovino pri zdravljenju edema rumene pege še ni dorečena. Nekateri menijo, da je smiselna injekcija inhibitorjev VEGF v steklovino v kombinaciji z laserskim zdravljenjem ishemičnih predelov mrežnice pri očeh z difuznim edemom rumene pege, ki ni cistoidne oblike.³⁴

Mnoge študije kažejo dober rezultat pri zdravljenju edema rumene pege z **vitrektomijo**, vendar so večinoma retrospektivne, brez kontrole in randomizacije. Vid lahko izboljšamo pri edemu rumene pege, ki ne odgovori na lasersko zdravljenje, pri bolnikih z zadebeljeno hialoidno membrano in difuznim neishemičnim edemom rumene pege.^{35,36}

4. Vitrektomija

Vitrektomija (VRP) je operativni poseg, pri katerem odstranimo steklovino, možno krvavitev v steklovini, pred ali pod mrežnico. Z inštrumenti odstranimo fibrovaskularne membrane in s tamponiranjem v steklovinskem prostoru povzročimo, da odstopla mrežnica naleže.

Namen:

- odstraniti krvavitev v steklovini in fibrovaskularne membrane s površine mrežnice;
- omogočiti lasersko zdravljenje pri krvavitvi v steklovini;
- sprostiti vlek mrežnice zaradi kontrakcije fibrovaskularnih membran;
- omogočiti, da odstopla mrežnica naleže;
- pri difuznem edemu v makuli odstraniti posteriorno zadebeljeno hialoidno membrano.

Najpogostejša indikacija za VRP je **krvavitev v steklovino ali hematovitreus**, če ne kaže znakov resorpcije. Pooperativna prognoza je boljša, če VRP naredimo v prvih treh mesecih po nastopu krvavitve v steklovino, kar velja zlasti za bolnike s sladkorno boleznijo tipa 1.³⁷

Bolnike s krvavitvijo v steklovino je potrebno spremljati na 2–4 tedne z ultrazvokom za diagnostiko morebitnega odstopa mrežnice, z biomikroskopom za ugotavljanje neovaskularizacije šarenice ali neovaskularnega glavkoma, ki sta kazalca ishemije mrežnice.

Pogosta indikacija za VRP pri diabetikih je **odstop mrežnice**. Ta lahko odstopi zaradi vleka vezivno-žilnih membran (trakcijski odstop), pri kombinirani obliki odstopa mrežnice zaradi vleka in raztrganine mrežnice, ali zaradi vleka zadebeljene hialoidne

membrane. Če je odstopu mrežnice pridružen še odstop makule (rumene pege – predel centralnega vida) moramo VRP napraviti čimprej, saj je pooperativna prognoza (izid, vidna funkcija) slabša pri bolnikih z dolgo trajajočim odstopom zaradi dlje časa prisotne hipoksije in posledične apoptoze fotoreceptorjev.

Injekcija inhibitorjev VEGF v steklovino bolnikov z aktivno PDR je lahko smiselna 1–2 tedna pred vitrektomijo za zmanjšanje verjetnosti krvavitve med samim posegom.

Zaključek

V skrbi, da bolniku s sladkorno boleznijo ohranimo vid, je potrebno vsaj enkrat letno pregledati oči, določiti prisotnost ali stopnjo napredovanja DR. Z upoštevanjem očesne klinične slike in sistemskih dejavnikov tveganja se odločimo za načrtovanje sledenja ali zdravljenja DR.

Z implementacijo omenjenih študij lahko s pravočasnim zdravljenjem, tako sistemskim kot očesnim, zmanjšamo tveganje za hudo poslabšanje vida za več kot 90 % pri bolnikih z diabetično retinopatijo.

Literatura

- Fong DS, Sharza M, Chen W, Paschal JF, Ariyasu RG, Lee PP. Vision loss among diabetics in a group model Health Maintenance Organization (HMO). *Am J Ophthalmol* 2002; 133: 236–41.
- Diabetes Control and Complications Trial Research Group. Progression of retinopathy with intensive versus conventional treatment in the Diabetes Control and Complications Trial. *Ophthalmology* 1995; 102: 647–61.
- United Kingdom Prospective Diabetes Study Group. Intensive blood-glucose control with sulphonylureas or insulin compared with conventional treatment and risk of complications in patients with type 2 diabetes. UKPDS 33. *Lancet* 1998; 352: 837–53.
- Klein R, Klein BEK, Moss SE, Davis MD, DeMets DL. The Wisconsin Epidemiologic Study of diabetic retinopathy. II. Prevalence and risk of diabetic retinopathy when age at diagnosis is less than 30 years. *Arch Ophthalmol* 1984; 102: 520–6.
- United Kingdom Prospective Diabetes Study Group. Tight blood pressure control and risk of macrovascular and microvascular complications in type 2 diabetes: UKPDS 38. UK Prospective Diabetes Study Group. *BMJ* 1998; 317: 703–13.
- Cusick M, Chew EY, Chan CC, Kruth HS, Murphy RP, Ferris FL 3rd. Histopathology and regression of retinal hard exudates in diabetic retinopathy after reduction of elevated serum lipid levels. *Ophthalmology* 2003; 110: 2126–33.
- ETDRS Research Group. Photocoagulation for diabetic macular edema: ETDRS Report 1. *Arch Ophthalmol* 1985; 103: 1796–806.
- Younis N, Broadbent DM, Harding SP, Vora JR. Prevalence of diabetic eye disease in patients entering a systematic primary care-based eye screening programme. *Diabet Med* 2002; 19: 1014–21.
- Donaghue KC, Fairchild JM, Chan A, Hing SJ, Howard NJ, Silink M. Diabetes complication screening in 937 children and adolescents. *J Pediatr Endocrinol Metab* 1999; 2: 85–92.
- Kernell A, Dedorsson I, Johansson B, Wickstrom CP, Ludvigsson J, Tuvemo T, et al. Prevalence of diabetic retinopathy in children and adolescents with IDDM. A population-based multicentre study. *Diabetologia* 1997; 40: 307–10.
- Dorf A, Ballantine EJ, Bennett PH, Miller M. Retinopathy in Pima Indians. Relationships to glucose level, duration of diabetes, age at diagnosis of diabetes, and age at examination in a population with a high prevalence of diabetes mellitus. *Diabetes* 1976; 25: 554–60.
- Klein R, Palta M, Allen C, Shen G, Han DP, D'Alessio DJ. Incidence of retinopathy and associated risk factors from time of diagnosis of insulin-dependent diabetes. *Arch Ophthalmol* 1997; 115: 351–6.
- United Kingdom Prospective Diabetes Study Group. Diabetic retinopathy at diagnosis of type 2 diabetes and associated risk factors. UKPDS 30. *Arch Ophthalmol* 1998; 116: 297–303.
- Klein R, Klein BEK, Moss SE, Davis MD, DeMets DL. The Wisconsin epidemiologic study of diabetic retinopathy. III. Prevalence and risk of diabetic retinopathy when age at diagnosis is 30 or more years. *Arch Ophthalmol* 1984; 102: 527–32.
- Klein R, Klein BE, Moss SE. The Wisconsin epidemiologic study of diabetic retinopathy. IV. Diabetic macular edema. *Ophthalmology* 1984; 91: 1464–74.
- Stratton IM, Kohner EM, Aldington SJ, Turner RC, Holman RR, Manley SE, Matthews DR. UKPDS 50: risk factors for incidence and progression of retinopathy in Type II diabetes over 6 years from diagnosis. *Diabetologia* 2001; 44: 156–63.
- Tapp RJ, Shaw JE, Harper CA, deCourten MP, Balkau B, McCarty DY, et al; AusDiab Study Group. The prevalence of and factors associated with diabetic retinopathy in the Australian population. *Diabetes Care* 2003; 26: 1731–7.
- Klein R. Diabetic retinopathy. *Diabetes Care* 1998; 21: 143–56.
- Skyler JS. Microvascular complications. Retinopathy and nephropathy. *Endocrinol Metab Clin North Am* 2001; 30: 833–56.
- Chew EY, Klein ML, Ferris FL 3rd, Remaley NA, Murphy RP, Chantry K, Hoogwerf BJ, Miller D. Association of elevated serum lipid levels with retinal hard exudate in diabetic retinopathy. Early Treatment Diabetic Retinopathy Study (ETDRS) Report 22. *Arch Ophthalmol* 1996; 114: 1079–84.
- The Diabetic Retinopathy Study Research Group. Indications for photocoagulation treatment of diabetic retinopathy. DRS report no. 14. *Int Ophthalmol Clin* 1987; 27: 239–53.

22. Aiello LM. Perspectives on diabetic retinopathy. *Am J Ophthalmol* 2003; 136: 122–35.
23. Early Treatment Diabetic Retinopathy Study Research Group. Early photocoagulation for diabetic retinopathy. ETDRS report number 9. *Ophthalmology* 1991; 98: 766–85.
24. The Diabetic Retinopathy Study Research Group. Photocoagulation treatment of proliferative diabetic retinopathy. Clinical application of Diabetic Retinopathy Study (DRS) findings, DRS Report Number 8. *Ophthalmology* 1981; 88: 583–600.
25. The Diabetic Retinopathy Study Research Group. Photocoagulation treatment of proliferative diabetic retinopathy: the second report of diabetic retinopathy study findings. *Ophthalmology* 1978; 85: 82–106
26. Ferris F. Early photocoagulation in patients with either type I or type II diabetes. *Trans Am Ophthalmol Soc* 1996; 94: 505–37.
27. Patz A, Schatz H, Berkow JW, Gittelsohn AM, Ticho U. Macular edema – an overlooked complication of diabetic retinopathy. *Trans Am Acad Ophthalmol Otolaryngol* 1973; 77: 34–42.
28. British Multicentre Study Group. Photocoagulation for proliferative diabetic retinopathy: a randomized controlled trial using the xenon arc. *Diabetologia* 1984; 26: 109–114.
29. Olk RJ. Modified grid argon (blue-green) laser photocoagulation for diffuse diabetic macular edema. *Ophthalmology* 1986; 93: 938–50.
30. Diabetic Retinopathy Clinical Research Network. A randomized trial comparing intravitreal triamcinolone acetonide and focal/grid photocoagulation for diabetic macular edema. *Ophthalmology* 2008; 115: 1447–9.
31. Martidis A, Duker JS, Greenberg PB, Rogers AH, Puliafito CA, Reichel E, Bauman C. Intravitreal triamcinolone for refractory diabetic macular edema. *Ophthalmology* 2002; 109: 920–7.
32. Jonas JB, Spandau UH, Kampeter BA, Vossmerbaeumer U, Harder B, Sauder G. Repeated intravitreal high-dosage injections of triamcinolone acetonide for diffuse diabetic macular edema. *Ophthalmology* 2006; 113: 800–4.
33. Kim JE, Pollack JS, Miller DG, Mitra RA, Spaide RF, ISIS-DME: a prospective, randomized, dose-escalation intravitreal steroid injection study for refractory diabetic macular edema. *Retina* 2008; 28: 735–40.
34. American Academy of Ophthalmology (AAO) 2007 Annual Meeting; The Debate Over VEGF Inhibition for Retinal Disease: An Expert Interview With Dr. David Boyer.
35. Lewis H, Abrams GW, Blumenkranz MS, Campo RV. Vitrectomy for diabetic macular traction and edema associated with posterior hyaloidal traction. *Ophthalmology* 1992; 99: 753–9.
36. Patel JI, Hykin PG, Schadt M, Luong V, Fitzke F, Gregor ZJ. Pars plana vitrectomy with and without peeling of the inner limiting membrane for diabetic macular edema. *Retina* 2006; 26: 5–13.
37. Diabetic Retinopathy Vitrectomy Study Research Group. Early vitrectomy for severe vitreous hemorrhage in diabetic retinopathy: Four year results of a randomized trial. DRVS report number 5. *Arch Ophthalmol* 1990; 180: 958–64.