

# Priporočila za odkrivanje in zdravljenje bolezni prsne aorte

## Recommendations for the diagnosis and treatment of thoracic aorta diseases

Monika Štalc,<sup>1</sup> Aleš Blinc,<sup>1</sup> Matija Kozak,<sup>1</sup> Dimitrij Kuhelj,<sup>2</sup> Tomaž Ključevšek,<sup>2</sup> Dušan Štajer,<sup>3</sup> Mirta Koželj,<sup>4</sup> Mladen Gasparini,<sup>5</sup> Ivan Žuran,<sup>6</sup> Vojko Flis,<sup>7</sup> Nikola Lakić,<sup>8</sup> Tomislav Klokočovnik<sup>8</sup>

### Uvod

<sup>1</sup> Klinični oddelek za žilne bolezni, Interna klinika, Univerzitetni klinični center Ljubljana

<sup>2</sup> Klinični inštitut za radiologijo, Univerzitetni klinični center Ljubljana

<sup>3</sup> Klinični oddelek za intenzivno interno medicino, Interna klinika, Univerzitetni klinični center Ljubljana

<sup>4</sup> Klinični oddelek za kardiologijo, Interna klinika, Univerzitetni klinični center Ljubljana

<sup>5</sup> Odsek za vaskularno kirurgijo, Oddelek za kirurgijo, Splošna bolnišnica Izola

<sup>6</sup> Oddelek za angiologijo, endokrinologijo in revmatologijo, Splošna Bolnišnica Celje

<sup>7</sup> Oddelek za žilno kirurgijo, Klinika za kirurgijo, Univerzitetni klinični center Maribor

<sup>8</sup> Klinični oddelek za kirurgijo srca in ožilja, Univerzitetni klinični center Ljubljana

Priporočila so napisana tako, da upoštevajo dosedanje izsledke raziskav s tega področja. Pri tem smo upoštevali vrednotenje teh raziskav, ki je predstavljeno v Tabeli 1.

**Tabela 1:** Vrednotenje priporočil

Stopnja priporočila	
Stopnja I	Postopek ali zdravljenje je priporočeno.
Stopnja II	Mnenja o postopkih ali zdravljenju niso povsem zanesljiva – obstajajo tudi nasprotujoča dejstva.
Stopnja II a	Koristnost je verjetnejša – smiselno je.
Stopnja II b	Koristnost je vprašljiva. Ni škode.
Stopnja III	Postopek ali zdravljenje sta škodljiva.
Stopnja dokazov	
A	Številne randomizirane raziskave ali metaanalize.
B	Ena randomizirana ali več večjih nerandomiziranih raziskav.
C	Mnenje ekspertov ali rezultati majhnih raziskav in podatki iz registrov.

### Anevrizma prsne aorte Opredelitev

Anevrizma prsne aorte je opredeljena kot žariščna razširitev premera žilne svetline za več kot 50 % glede na normalni premer žile. Premer aorte je odvisen od

spola, starosti in velikosti osebe, zato natančnih absolutnih mer, ki bi veljale za vse, ni. Anevrizmo prsne aorte odkrijejo pri približno 10 od 100.000 oseb (1).

#### Korespondenca/ Correspondence:

prof. Aleš Blinc, dr. med.,  
e: ales.blinc@kclj.si

**Ključne besede:**

anevrizma prsne aorte; disekcija; diagnoza; zdravljenje

**Key words:**

thoracic aortic aneurysm; dissection; diagnostics; treatment

**Citirajte kot/Cite as:**

Zdrav Vestn. 2016; 85: 590–601

Prispelo: 9. feb. 2016, Priporočila sprejeta na srečanju Združenja za žilne bolezni april 2014, potrjena s strani Glavnega strokovnega odbora SZD november 2014, dopolnjena februar 2016.

Večinoma gre za anevrizme descendentne prsne aorte, le 10 % prsnih aortnih anevrizem zajema aortni lok. Naravni potek anevrizmatske bolezni prsne aorte je širjenje prečnega premera s hitrostjo od 1,0 do 4,2 mm/leto (2-4). Tveganje za raztrganje anevrizme narašča s premerom in je do doseženega premera 5 cm zelo majhno (1). Anevrizmatska bolezen prsne aorte je redkejša od anevrizem trebušne aorte. Anevrizma prsne aorte povečuje verjetnost za nastanek akutnega aortnega sindroma z disekcijo (1).

Najpogostejši vzrok anevrizem prsne aorte je t. i. degenerativna bolezen aorte, za katero so znani dejavniki tveganja arterijska hipertenzija, kajenje in kronična obstruktivna pljučna bolezen (1). Anevrizma ali psevdanevrizma prsne aorte se lahko razvije tudi po poškodbi prsnega koša (1).

V nekaterih družinah obstaja dedna nagnjenost k anevrizmi prsne aorte (1). Družinsko pojavljanje anevrizme prsne aorte je v 14 % povezano z mutacijami gena za aktin (ACTA2), v 4 % z mutacijami gena za receptor za transformirajoči rastni faktor beta (TGFB2) in v 1 % z mutacijami gena za težko verigo miozina v gladkomišičnih celicah (MYH11) (1).

Anevrizma prsne aorte lahko nastopa v sklopu redkih genetskih sindromov, kot so Marfanov sindrom, sindrom Loeyz-Dietz, vaskularna oblika sindroma Ehlers-Danlos ali Turnerjev sindrom (1,2). Anevrizme prsne aorte so povezane tudi z dvolistno aortno zaklopko, s koarktacijo aorte in z vaskulitisi velikih arterij, zlasti z arteritisom Takayasu in gigantoceličnim vaskulitisom (1,5).

**Klinična slika**

Anamneza ima omejen pomen pri odkrivanju anevrizem prsne aorte, saj večina bolnikov z anevrizmo prsne aorte nima simptomov. Pri večjih anevrizmah

prsne aorte se zaradi pritiska na okoliške organe lahko pojavijo simptomi: hripavost zaradi raztezanja živca n. laryngeus recurrens, stridor zaradi pritiska na sapnico, disfagija zaradi pritiska na požiralnik ali rdečica in oteklina obraza zaradi pritiska na zgornjo votlo veno. Če se močno razširi aortni obroč, pride do regurgitacije aortne zaklopke, ki lahko povzroči srčno popuščanje (1,5). Telesni pregled je pogosto povsem normalen.

**Diagnosticiranje**

Presejanje splošne populacije za odkrivanje anevrizme prsne aorte stroškovno ni učinkovito (1). Klinični sum na anevrizmo prsne aorte lahko postavimo na podlagi razširjenega mediastinuma v rentgenskem posnetku prsnih organov, diagnozo pa potrdimo z računalniškotomografsko angiografijo (CTA) ali magnetnoresonančno angiografijo (MRA) (1). Anevrizmo prsne aorte pogosto odkrijemo z računalniškotomografsko preiskavo prsnega koša ali ultrazvokom srca, ki sta bila napravljena zaradi suma na drugo bolezen.

Aktiven diagnostični pristop se priporoča pri družinskem pojavljanju anevrizme prsne aorte in pri genetskih sindromih ter anomalijah, ki so povezani z anevrizmo (1,5). Slikovno preiskavo aorte (CTA ali MRA) priporočamo sorodnikom bolnikov s prsno aortno anevrizmo ali z disekcijo v 1. kolenu. Bolnikom z Marfanovim sindromom priporočamo ultrazvočno (UZ) preiskavo srca z meritvijo bulbosa aorte in ascendentne aorte ob postavitvi diagnoze in nato enkrat na leto (5). Magnetnoresonančno slikanje celotne aorte priporočamo bolnikom z Marfanovim sindromom ob postavitvi diagnoze, nato enkrat na 5 let, če ostaja premer bulbosa aorte ob UZ-preiskavah normalen, sicer enkrat na leto, če je bulbus aorte razširjen (5).

**Priporočilo:**

Slikovno preiskavo aorte (CTA ali MRA) priporočamo ob utemeljenem kliničnem sumu na anevrizmo prsne aorte in pri sorodnikih bolnikov z anevrizmo prsne aorte v 1. kolenu. (Stopnja priporočila: I B)

**Priporočilo:**

Bolnikom z Marfanovim sindromom priporočamo slikovno preiskavo prsne aorte, najbolje MRA, ob postavitvi diagnoze in ponovitev preiskave na 5 let, če je ultrazvočno izmerjeni premer aortnega bulbosa normalen, sicer enkrat na leto. (Stopnja priporočila: I C)

Bolnikom s sindromom Loeyz-Dietz ali z dokazano mutacijo gena, ki je povezan z aortnimi anevrizmami ali disekcijo aorte (TGFB<sub>1</sub>, TGFB<sub>2</sub>, FBN<sub>1</sub>, COL<sub>3</sub>A<sub>1</sub>, ACTA<sub>2</sub> ali MYH<sub>11</sub>), ob postavitvi diagnoze priporočamo slikovno preiskavo celotne aorte in ponovitev preiskave čez 6 mesecev zaradi odkrivanja morebitnega povečanja premera. Bolnikom s sindromom Loeyz-Dietz priporočamo vsako leto MRA žilja od glave do medenice (1).

Bolnicam s Turnerjevim sindromom priporočamo slikovno preiskavo srca in aorte za ugotavljanje dvolistne aortne zaklopke, koarktacije aorte ali dilatacije ascendentne prsne aorte. Če je začetna preiskava normalna, je smiselno slikovno diagnostiko ponavljati v 5- do 10-letnih intervalih, v primeru odkritih anomalij pa letno (1). Bolnikom po operaciji ali znotrajžilnem zdravljenju koarktacije aorte svetujemo klinični pregled in slikovno diagnostiko aorte vsaj enkrat na dve leti, ker obstaja nevarnost ponovne zožitve ali anevrizme aorte na mestu posega (5).

Pri bolnikih z dvolistno aortno zaklopko se priporoča slikovna preiskava aorte, najbolje z MRA, ker imajo ti bolniki pogosto razširjeno prsno aorto (5). Obdobno spremljanje prsne aorte s slikovnimi preiskavami, najbolje z MRA, se priporoča tudi po zamenjavi aortne zaklopke (5).

**Zdravljenje****Konservativno zdravljenje**

Bolnikom z majhnimi anevrizmami prsne aorte, ki ne potrebujejo kirurškega ali znotrajžilnega zdravljenja, in bolnikom, ki niso kandidati za kirurško ali znotrajžilno zdravljenje, priporočamo učinkovito zdravljenje arterijske hipertenzije, optimalno uravnavanje krvnih lipidov in nekajenje (5). Cilj antihipertenzivnega zdravljenja je doseči krvni tlak <140/90 mmHg zato, da bi zmanjšali tveganje za možgansko kap, srčni infarkt, srčno popuščanje in srčno-žilno smrt (6-8). Vsem bolnikom z anevrizmo prsne aorte svetujemo uravnavanje krvnega tlaka z uporabo zaviralcev beta in zaviralcev angiotenzinske konvertaze ali z zaviralci angiotenzinskih receptorjev (9-11). Zdravljenje s statinom je priporočljivo za vse bolnike z aterosklerozo in anevrizmo prsne aorte za zmanjšanje LDL-holesterola <1,8 mmol/l (12,13). Majhen odmerek acetilsalicilne kisline je priporočljiv pri bolnikih z anevrizmo prsne aorte in velikim tveganjem za aterotrombotične zaplete (5).

Vsem bolnikom z Marfanovim sindromom in anevrizmo prsne aorte priporočamo jemanje zaviralca beta, če zanj ni zadržkov, z namenom zmanjšati hitrost širjenja bulbosa aorte. Zaviralec angiotenzinskih receptorjev (preizkušen je bil losartan) je priporočljiv za vse bolnike z Marfanovim sindromom in anevrizmo aorte zaradi zmanjševanja hitrosti dilatacije anevrizme (10,11).

**Priporočilo:**

Bolnikom z majhnimi anevrizmami prsne aorte, ki ne potrebujejo kirurškega ali znotrajžilnega zdravljenja, in bolnikom, ki niso kandidati za kirurško ali znotrajžilno zdravljenje, priporočamo optimalno zdravljenje arterijske hipertenzije, uravnavanje krvnih lipidov in nekajenje. (Stopnja priporočila: I C)

### Odločitev o invazivnem zdravljenju anevrizme prsne aorte brez simptomov

Namen invazivnega zdravljenja anevrizme trebušne aorte brez simptomov je preprečevanje raztrganja anevrizme in podaljšanje življenja. Zdravljenje je treba izvesti takrat, ko je razmerje med tveganjem za spontano raztrganje anevrizme in tveganjem zapletov invazivnega posega največje.

### Ascendentna aorta in aortni sinusi

Bolnike z anevrizmo ascendentne aorte zdravimo kirurško. Za znotrajžilno zdravljenje anevrizme ascendentne aorte ni odobrenih pokritih znotrajžilnih opornic (stent-graftov), zato se tovrsten način zdravljenja zaenkrat ne priporoča (1).

**Priporočilo:**

Za bolnike z anevrizmo ascendentne prsne aorte ali aortnega loka brez simptomov, pri katerih je tveganje za zaplete ob kirurškem posegu sprejemljivo, svetujemo kirurško zdravljenje, ko premer aorte preseže 5,5 cm ali če gre za hitro rastočo anevrizmo (>5 mm/leto). (Stopnja priporočila: I C)

**Priporočilo:**

Za osebe z Marfanovim sindromom, pri katerih je tveganje za zaplete ob kirurškem posegu sprejemljivo, svetujemo kirurško zdravljenje, ko premer aorte preseže 5 cm ali ko premer aortnega bulbosa dosega 4,6–5 cm in gre sočasno za

- družinsko anamnezo aortne disekcije,
- širitev premera aorte s hitrostjo >2 mm/leto,
- hudo aortno regurgitacijo ali
- pri bolnicah z željo po nosečnosti. (Stopnja priporočila: I C)

**Priporočilo:**

Bolnike, pri katerih je indicirana rekonstrukcija ali zamenjava aortne zaklopke in imajo razširjeno ascendentno aorto s premerom >4,5 cm, obravnavamo kot kandidate za sočasno operacijo ascendentne aorte. (Stopnja priporočila: I C)

### Descendentna prsna in prsno-trebušna aorta

Bolnikom z degenerativno ali travmatsko anevrizmo descendentne aorte, katere premer presega 5,5 cm, ter bolnikom z vrečastimi (sakularnimi) anevrizmami ali pooperativnimi psevdoanevrizmami, priporočamo znotrajžilno zdravljenje s pokrito žilno opornico (stent-graftom), če je tehnično izvedljivo. Bolnikom s prsno-trebušnimi anevrizmami, pri katerih zdravljenje s pokrito žilno opornico ni izvedljivo in pri katerih obstaja veliko tveganje za zaplet ob kirurškem posegu, svetujemo konziliarno odločitev o elektivnem operativnem posegu, ko premer aorte presega 6 cm (1).

**Priporočilo:**

Bolnikom z anevrizmatsko razširitvijo descendentne prsne aorte, katere premer presega 5,5 cm, priporočamo znotrajžilno zdravljenje s pokrito žilno opornico ali kirurško zdravljenje, če je tveganje za zaplet ob posegu sprejemljivo.  
(Stopnja priporočila: I C)

Bolnikom z anevrizmo prsno-trebušne aorte, pri katerih pride do ishemije notranjih organov ali udov, poleg posega na aorti priporočamo revaskularizacijsko zdravljenje.

Pri odločanju med kirurškim in znotrajžilnim zdravljenjem poleg anatomskih razmer upoštevamo pridružene bolezni in starost, saj znotrajžilni poseg ne zahteva torakotomije, zunajtelesnega obtoka in pretisnjenja aorte (1). Bolniki, ki niso kandidati za kirurško zdravljenje anevrizme prsne aorte, imajo kljub znotrajžilnemu zdravljenju slabše preživetje kot bolniki, ki so primerni kandidati za operacijo (14).

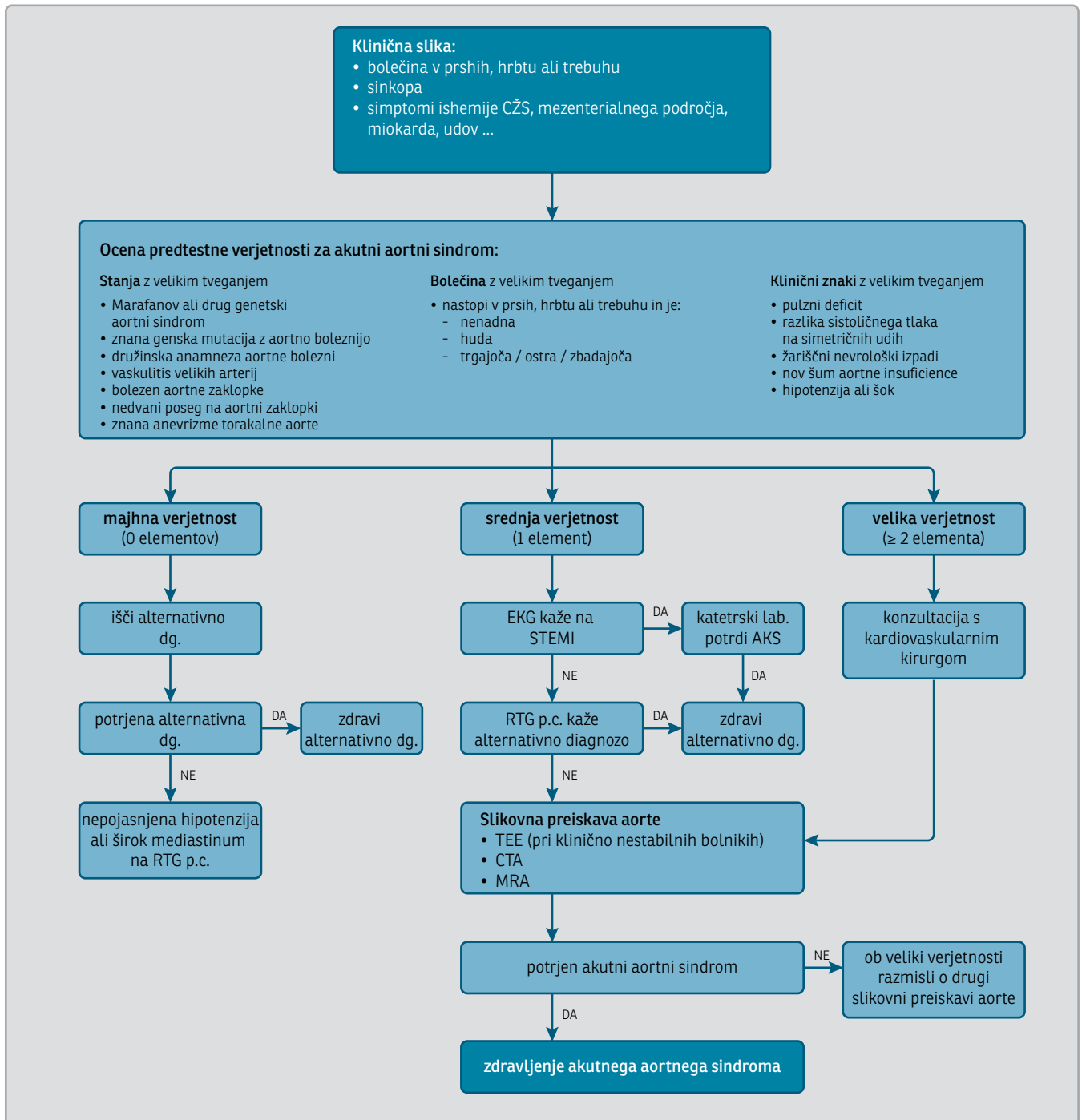
Kirurško in znotrajžilno zdravljenje anevrizme prsne aorte prinašata tveganje za ishemijo hrbtenjače in posledično paraplegijo (1). Ishemija hrbtenjače nastopi pri približno 2 % bolnikov, pri katerih gre za prvi poseg na prsni aorti, in pri 10–12 % bolnikov, ki potrebujejo ponovne posege na prsni aorti (15,16). Ni velikih raziskav, ki bi potrjevale, da bi znotrajžilno zdravljenje povzročalo manj pogosto ishemijo hrbtenjače kot kirurško zdravljenje (1), čeprav se pojavljajo poročila o prednosti manj invazivnega znotrajžilnega zdravljenja (17,18).

**Zdravljenje anevrizme prsne aorte s simptomi****Priporočilo:**

Bolnike s simptomi ali hitro naraščajočo anevrizmo prsne aorte zdravimo hitro. Bolniki so kandidati za kirurško ali znotrajžilno zdravljenje, razen če gre za hude pridružene bolezni z izrazitim skrajšanjem pričakovane življenjske dobe ali z močno zmanjšano kakovostjo življenja.  
(Stopnja priporočila: I C)

**Slikovno spremljanje po kirurškem in znotrajžilnem zdravljenju anevrizme prsne aorte**

Po zdravljenju anevrizme prsne aorte s kirurškim ali znotrajžilnim posegom se priporoča spremljanje s slikovno diagnostiko (1). Kadar gre za kirurško zdravljenje, je priporočeno spremljanje prsne in trebušne aorte s CTA ali MRA pred odpustom iz bolnišnice, po 1 letu in nato na 2–3 leta (1). Po zdravljenju s pokrito žilno opornico v prsno aorto je priporočeno spremljanje s CTA v primeru dobrega tehničnega uspeha čez 3–6 mesecev, sicer pa že prej, in nato letno. Če je prsna anevrizma po zdravljenju majhna oziroma stabilna, lahko spremljanje s CTA nadomestimo z MRA, da zmanjšamo bolnikovo izpostavljenost sevanju, kar je smiselno zlasti pri mlajših bolnikih (1). Priporočeno je spremljanje v isti ustanovi in z enako metodo, da so rezultati med seboj primerljivi (1).



**Slika 1:** Algoritem diagnostične obravnave pri sumu na akutni aortni sindrom (1). CŽS – osrednji živčni sistem, dg. – diagnoza, RTG p.c. – rentgenogram prsnih organov, STEMI – akutni srčni infarkt z dvigom veznice ST, AKS – akutni koronarni sindrom, TEE – transezofagealni ultrazvočni pregled, CTA – računalniškotomografska angiografija, MRA – magnetnoresonančna angiografija.

## Akutni aortni sindrom

### Oprelitev

Disekcijo, razjedo in krvavitev v steno prsne aorte s skupnim imenom imenujemo akutni aortni sindrom (AAS). Gre za nujno stanje, ki zahteva takojšnje ukrepanje. Najpogostejša je disekcija aorte, ki predstavlja 80 % primerov. Pri disekciji pride zaradi razpoke v intimi do razslojitve degenerativno spremenjene žilne stene, pri tem nastaneta prava in lažna svetlina, lahko so prizadete tudi veje, ki izstopajo iz aorte. Večina klasifikacij deli disekcije aorte glede na to, ali je razpoka nastala v ascendentni ali descendentni aorti. Najpogosteje uporabljamo klasifikacijo po Stanfordu, ki deli disekcije aorte na tip A, pri kateri je prizadeta ascendentna aorta, in na tip B, pri kateri ascendentna aorta ni prizadeta (1,19). Incidenca akutne disekcije aorte je 2–3,5 osebe na 100.000 (20). Prevladujejo moški (65 %), povprečno stari 63 let (21). 65 % disekcij izvira iz ascendentne aorte, 20 % iz descendentne, 10 % iz aortnega loka. Razpoka najpogosteje nastane v istmusu aorte (45 %), v 23 % v ascendentni aorti, v 13 % v descendentni aorti, v 8 % v arkusu in v 5 % na več mestih hkrati (22). Akutna disekcija aorte tipa A ima brez zdravljenja visoko umrljivost, 1–2 % na uro prvih 24–48 ur od začetka težav, v prvem tednu umre 50 % bolnikov. Disekcija aorte tipa B ima boljšo napoved izida v akutnem obdobju, a več kroničnih zapletov. Glede na čas od nastanka težav opredelimo disekcijo v prvih dveh tednih kot akutno, od 14 dni do šest tednov kot subakutno, po več kot šestih tednih pa kot kronično (1).

Krvavitev v steno prsne aorte ima 6–10 % bolnikov z AAS. Je posledica razpoke žile vasa vasorum, kar vodi v infarkt aortne stene. V 75 % se pojavi v

descendentni aorti, bolniki so starejši od tistih z disekcijo aorte (1,19,23).

Ulkus v steni aorte predstavlja 2–8 % primerov AAS. Je aterosklerotična sprememba, ki sega do lamine elastice in je pogosto povezan z nastankom krvavitve v steno prsne aorte v mediji (19,24). Ulkus v steni aorte v 90 % nastane v descendentni aorti pri starejših od 75 let z generalizirano aterosklerozo, ki imajo pogosto pridružene bolezni (koronarno bolezen, kronično obstruktivno pljučno bolezen). Bolniki z ulkusom imajo večkrat anevrizmatsko razširjeno tako prsno kot trebušno aorto (1,23,24).

Najpomembnejši dejavnik tveganja za nastanek AAS je arterijska hipertenzija, ki je prisotna pri 75 % bolnikov, pomembno je še kajenje, deceleracijske in tope poškodbe prsnega koša ob prometnih nesrečah, družinska anamneza anevrizme prsne aorte, uživanje kokaina in amfetaminov, že znana anevrizma prsne aorte, nedavna operacija ali katetrizacija srca (1). Pri mladih bolnikih so glavni dejavniki tveganja prirojene motnje veziva (Marfanov sindrom in Ehlers-Danlosov sindrom), dvolistna aortna zaklopka, koarktacija aorte, Turnerjev sindrom, dvigovanje težkih bremen in arteritisi velikih žil (1).

### Klinična slika

Pri 95 % bolnikov z AAS se pojavi nenadna ostra, huda, trgajoča ali zbadajoča bolečina. Sočasno ima lahko bolnik znake možganske kapi, srčnega infarkta, ishemije udov, nevrološke izpade zaradi slabe prekrvitve hrbtenjače, okvaro ledvic z oligo- ali anurijo, bolečino v trebuhu ali krvavitev iz prebavil zaradi gangrene črevesa ob prizadetosti mezenterialnega žilja. Pri 6 % bolnikov so prisotni simptomi akutnega srčnega popuščanja s kardiogenim šokom, pri 13 % bolnikov se pojavi sinkopa (1,22).

Telesni pregled je pogosto povsem normalen, najpogostejši znaki, ki jih najdemo pri pregledu, so: pulzni deficit (pulzi so šibki ali odsotni, asimetrija pulzov), novonastali šum aortne regurgitacije, žariščni nevrološki izpadi. Povečan krvni tlak izmerimo pri več kot 50 % bolnikov z AAS, pogosteje pri bolnikih z disekcijo tipa B kot pri tipu A (70 % v primerjavi s 35 %). Krvni tlak moramo izmeriti na obeh rokah, upoštevamo večjo vrednost. 20 % bolnikov je ob prihodu na urgenco šokiranih oziroma hipotenzivnih. Hipotenzija je lahko posledica tamponade srca, krvavitve zaradi raztrganja aorte, hude aortne regurgitacije ali srčnega infarkta. Ugotovimo lahko tudi plevralni izliv, ki nastane zaradi krvavitve v plevralni prostor (1,22).

Tako kot pri disekciji aorte je tudi pri krvavitvi in ulkusu v steni prsne aorte glavni simptom značilna bolečina. Za razliko od disekcije aorte je pri ulkusu in krvavitvi v steno aorte zelo redko prisotna hipoperfuzija organov in pulzni deficit. Pri ulkusu v steni aorte lahko nastopijo tudi distalne embolije, pogosto pa so bolniki povsem brez simptomov (1,23,24).

Klinična slika aortne disekcije ali psevdanevrizme, ki je posledica tope poškodbe, najpogosteje prometne nesreče, je pogosto prikrita zaradi pridruženih poškodb (1).

## Diagnosticiranje

Z diagnostičnimi postopki moramo pri sumu na AAS potrditi diagnozo, opredeliti tip in umestitev sprememb ter morebitne zaplete. Natančna usmerjena anamneza, vključno z družinsko anamnezo in dejavniki tveganja za nastanek AAS, ter klinični pregled nam pomagata, da uvrstimo bolnika v stopnjo, ki so povezane s predtestno verjetnostjo za AAS (Slika 1) (1). Ob majhni predtestni

verjetnosti iščemo alternativne diagnoze (Slika 1) (1). Ob srednji predtestni verjetnosti iščemo znake akutnega miokardnega infarkta z dvigom veznice ST ali pnevmotoraksa in v primeru negativnega izvida EKG in rentgenske slike prsnih organov izvedemo slikovno diagnostiko aorte, najpogosteje CTA (slika 1) (1). Zavedati se moramo, da EKG-znaki akutnega miokardnega infarkta z dvigom veznice ST ne izključujejo AAS s širitvijo disekcije v koronarno arterijo, vendar je ta bolezenska slika dovolj redka, da ne sme zadržati obravnave akutnega koronarnega sindroma.

Pri veliki predtestni verjetnosti za AAS se takoj posvetujemo s kardiovaskularnim kirurgom in uredimo urgentno slikovno diagnostiko aorte (Slika 1) (1). Najpomembnejši preiskavi sta CTA in ehokardiografija (transtorakalna in transezofagealna) (1,9,22,25). CTA je metoda izbire pri hemodinamsko stabilnem bolniku z AAS. Omogoča nam prikaz disekcije aorte, njenega obsega v proksimalni in distalni smeri, mesto razpoke, lažne svetline in poteka vej iz aorte (1,19,25). Transezofagealna ehokardiografija ima dobro občutljivost in specifičnost in je primerljiva s CTA. Najpomembnejša prednost je, da jo lahko opravimo ob bolnikovi postelji, zato ima največji pomen pri hemodinamsko nestabilnih bolnikih in med operacijo. Potrebno je ustrezno sedirati bolnika, saj napenjanje med preiskavo lahko poveča tveganje za napredovanje disekcije. Transezofagealna in transtorakalna ehokardiografija sta primerni za oceno delovanja aortne zaklopke, funkcije levega prekata in ugotavljanje morebitnega perikardialnega in plevralnega izliva. Metodi sta neustrezni za načrtovanje znotrajžilnih posegov na aorti (1). Za postavitev diagnoze je ustrezna tudi magnetnoresonančna angiografija, ki ima visoko občutljivost in specifičnost (95–100 %), vendar je v aku-



tni fazi manj primerna zaradi težje dostopnosti in daljšega trajanja preiskave, kar je predvsem pomembno pri hemodinamsko nestabilnih bolnikih (1).

#### Priloga 1: Priporočila

**Priporočilo:**  
Za bolnike s simptomi, ki so lahko povezani z AAS, priporočamo usmerjeno anamnezo, vključno z družinsko anamnezo in dejavniki tveganja za nastanek AAS, ter klinični pregled, da točkujemo predtestno verjetnostjo za AAS.  
(Stopnja priporočila: I B)

#### Priporočilo:

Vsem bolnikom s sumom na AAS posnamemo 12-kanalni EKG, ki lahko opredeli alternativno diagnozo akutnega miokardnega infarkta z dvigom veznice ST (STEMI).  
(Stopnja priporočila: I B)

#### Priporočilo:

Vsem bolnikom s srednjo ali veliko predtestno verjetnostjo AAS opravimo slikovno preiskavo prsne aorte, praviloma CT-angiografijo.  
(Stopnja priporočila: I B)

#### Priporočilo:

Ob diagnozi AAS je potrebno takojšnje posvetovanje s kardiovaskularnim kirurgom in intervencijskim radiologom.  
(Stopnja priporočila: I C)

## Zdravljenje

Že pri sumu na AAS je potrebno neprekinjeno spremljanje srčne frekvenca in drugih vitalnih znakov (monitori-

ranje) bolnika. Glavni cilj takojšnjega zdravljenja je olajšanje bolečine in tlačna razbremenitev aorte z analgezijo in uravnavanjem krvnega tlaka ter srčne frekvenca. Zaželena vrednost sistoličnega tlaka pri AAS znaša med 100 in 120 mmHg, srčne frekvenca pa med 60 in 80 utripov/min, pri čemer tlak in frekvenco zmanjšujemo do vrednosti, ki še zagotavljata zadostno perfuzijo organov. Ker je bolečina pri AAS huda, uporabimo opiatne analgetike. Če ni kontraindikacij, uvedemo intravenski zaviralec beta s kratkim razpolovnim časom (npr. esmolol) in ga titriramo do srčne frekvenca približno 60/min. Pozneje ga zamenjamo s peroralnimi zaviralci beta. Pri bolniku z zadržki za zdravljenje z zaviralci beta uporabimo nehidropiridinske zaviralce kalcijevih kanalov. Pri zniževanju srčne frekvenca moramo biti posebno previdni, kadar je prisotna aortna regurgitacija. Če je sistolični krvni tlak večji kot 120 mmHg, ko smo že uravnali srčno frekvenco na 60/min, uporabimo še vazodilatatorje v intravenski infuziji (nitroglicerol, nitroprusid).

Pri hemodinamsko nestabilnem bolniku je potrebno zdravljenje šoka s tekočinami in vazopresorji, če je potrebno, tudi intubacija in mehansko predihavanje. Kadar je razlog za šok tamponada srca, opravimo perikardiocentezo, vendar zelo previdno, saj izpraznitev prevelike količine tekočine stanje poslabša. Tak zaplet zahteva takojšnjo operacijo, izpraznimo le toliko tekočine iz perikarda, da bolnik preživi do operacije (1,19,22).

Če potrdimo disekcijo tipa A, je potrebno takojšnje kirurško zdravljenje (1).

Akutno disekcijo tipa B brez zapletov zdravimo konservativno v enoti intenzivne terapije: nadzorujemo arterijski krvni tlak, uravnavamo srčno frekvenco in zdravimo dejavnike tveganja za aterosklerozo. Pomen znotrajžilnega zdravljenja pri bolnikih z nezapleteno disekcijo

tipa B v akutnem obdobju še ni dorečen. Po obravnavi bolnika na konziliju se odločamo individualno (25-27). Bolnike z nezapleteno disekcijo tipa B spremljamo s kontrolnim CTA v času hospitalizacije po enem tednu in nato v rednih časovnih presledkih v subakutnem in kroničnem obdobju z namenom, da bi odkrili morebitne spremembe, ki bi zahtevale invazivne posege (23). Pojav simptomov ali razvoj anevrizme z maksimalnim premerom prsne aorte več kot 5,5 cm in rast prsne aorte za več kot 4 mm na leto v kroničnem obdobju zahtevajo vstavitve žilne endoproteze; če to ni mogoče, pa kirurško zdravljenje (25).

Če se pri akutni disekciji tipa B pojavijo zapleti, kot so motnja prekrvitve notranjih organov ali udov, napredovanje disekcije ali povečanje anevrizme ter grozeč razpok aorte, je potrebno kirurško ali znotrajžilno zdravljenje. Klasično kirurško zdravljenje disekcije aorte tipa B ima veliko umrljivost in tveganje za okvare hrbtenjače (14–67%). V zadnjih letih se je za zdravljenje zapletov disekcije tipa B kot alternativa kirurškemu zdravljenju uveljavilo znotrajžilno z vstavitvijo znotrajžilne endoproteze (stent grafta). Ima manjšo umrljivost od klasičnega kirurškega zdravljenja in ga zato priporočamo kot zdravljenje izbire, če je tehnično izvedljivo (25).

O zdravljenju ulkusa in krvavitve v steno prsne aorte je malo podatkov, vendar ju, glede na to, da se lahko razvijeta v življenje ogrožujoče stanje, zdravimo enako kot disekcijo aorte (1,23,24,28).

#### **Priporočilo:**

Akutno aortno disekcijo, ki zajema ascendentno aorto, praviloma urgentno zdravimo s kirurškim posegom. (Stopnja priporočila: I B)

#### **Priporočilo:**

Akutno aortno disekcijo, ki zajema descendentno aorto, praviloma zdravimo konservativno, razen če se razvije motnja prekrvitve notranjih organov ali udov, napredovanje disekcije ali povečanje anevrizme. (Stopnja priporočila: I B)

### **Spremljanje bolnikov**

Bolnike po AAS je treba po odpustu iz bolnišnice redno ambulantno spremljati, večkrat v prvem letu (po enem, treh in šestih mesecih), nato enkrat letno. S slikovnimi preiskavami spremljamo mere aorte zaradi morebitnega širjenja aorte, iščemo anevrizme, znake popuščenja anastomoz ali puščanja po vstavitvi žilne opornice. Najpomembnejši ukrep je vzdrževanje normalnih vrednosti krvnega tlaka. Uporabljamo zaviralce receptorjev beta. Pogosto je potrebno večtirno antihipertenzivno zdravljenje. Poleg krvnega tlaka zdravimo tudi hiperholesterolemijo in druge dejavnike tveganja za aterosklerozo (1,19).

### **Življenjski slog po diagnosticiranju anevrizme prsne aorte ali AAS**

Bolnikom z anevrizmo prsne aorte, tudi če smo jo kirurško ali znotrajžilno zdravili, in po AAS odsvetujemo dvigovanje težjih bremen in napanjanje, ki pomeni izvajanje Valsalvovega manevra.

## Literatura

- Hiratzka LF, Bakris GL, Beckman JA, Bersin RM, Carr VF, Casey DE Jr, et al. 2010 ACCF/AHA/AATS/ACR/ASA/SCA/SCAI/SIR/STS/SVM guidelines for the diagnosis and management of patients with thoracic aortic disease. *Circulation*. 2010; 121 (13): e266–369.
- Cambria RA, Gloviczki P, Stanson AW, Cherry KJ Jr, Bower TC, Hallett JW Jr, et al. Outcome and expansion rate of 57 thoracoabdominal aortic aneurysms managed nonoperatively. *Am J Surg*. 1995; 170 (2): 213–7.
- Coady MA, Rizzo JA, Hammond GL, Mandapati D, Darr U, Kopf GS, et al. What is the appropriate size criterion for resection of thoracic aortic aneurysms? *J Thorac Cardiovasc Surg*. 1997; 113 (3): 476–91.
- Davies RR, Goldstein LJ, Coady MA, Tittle SL, Rizzo JA, Kopf GS, et al. Yearly rupture or dissection rates for thoracic aortic aneurysms: simple prediction based on size. *Ann Thorac Surg*. 2002; 73 (1): 17–27.
- Baumgartner H, Bonhoeffer P, De Groot N, Haan F, Deanfield JE, Galie N, et al. ESC Guidelines for the management of grown-up congenital heart disease (new version 2010) The Task Force on the Management of Grown-up Congenital Heart Disease of the European Society of Cardiology. *Eur Heart J*. 2010; 31 (23): 2915–57.
- Perk J, De Backer G, Gohlke H, Graham I, Reiner Z, Verschuren M, et al. European Guidelines on cardiovascular disease prevention in clinical practice (version 2012). The Fifth Joint Task Force of the European Society of Cardiology and Other Societies on Cardiovascular Disease Prevention in Clinical Practice (constituted by representatives of nine societies and by invited experts). *Eur Heart J*. 2012; 33 (13): 1635–701.
- ALLHAT Officers and Coordinators for the ALLHAT Collaborative Research Group. The Anti-hypertensive and Lipid-Lowering Treatment to Prevent Heart Attack Trial. Major outcomes in high-risk hypertensive patients randomized to angiotensin-converting enzyme inhibitor or calcium channel blocker vs diuretic: The Antihypertensive and Lipid-Lowering Treatment to Prevent Heart Attack Trial (ALLHAT). *JAMA*. 2002; 288 (23): 2981–97.
- Lewington S, Clarke R, Qizilbash N, Peto R, Collins R. Prospective Studies Collaboration. Age-specific relevance of usual blood pressure to vascular mortality: a meta-analysis of individual data for one million adults in 61 prospective studies. *Lancet*. 2002; 360 (9349): 1903–13.
- Neal B, MacMahon S, Chapman N. Blood Pressure Lowering Treatment Trialists' Collaboration. Effects of ACE inhibitors, calcium antagonists, and other blood-pressure-lowering drugs: results of prospectively designed overviews of randomized trials. Blood Pressure Lowering Treatment Trialists' Collaboration. *Lancet*. 2000; 356 (9246): 1955–64.
- Ahimastos AA, Aggarwal A, D'Orsa KM, Formosa MF, White AJ, Savarirayan R, et al. Effect of perindopril on large artery stiffness and aortic root diameter in patients with Marfan syndrome: a randomized controlled trial. *JAMA*. 2007; 298 (13): 1539–47.
- Brooke BS, Habashi JP, Judge DP, Patel N, Loeys B, Dietz HC 3rd. Angiotensin II blockade and aortic-root dilation in Marfan's syndrome. *N Engl J Med*. 2008; 358 (26): 2787–95.
- Lacro RV, Dietz HC, Wruck LM, Bradley TJ, Colan SD, Devereux RB, et al. Rationale and design of a randomized clinical trial of beta-blocker therapy (atenolol) versus angiotensin II receptor blocker therapy (losartan) in individuals with Marfan syndrome. *Am Heart J*. 2007; 154 (4): 624–31.
- Evans J, Powell JT, Schwalbe E, Loftus IM, Thompson MM. Simvastatin attenuates the activity of matrix metalloproteinase-9 in aneurysmal aortic tissue. *Eur J Vasc Endovasc Surg*. 2007; 34 (3): 302–3.
- Kurzencwyc D, Filion KB, Pilote L, Nault P, Platt RW, Rahme E, et al. Cardiac medical therapy among patients undergoing abdominal aortic aneurysm repair. *Ann Vasc Surg*. 2006; 20 (5): 569–76.
- Demers P, Miller DC, Mitchell RS, Kee ST, Sze D, Razavi MK, et al. Midterm results of endovascular repair of descending thoracic aortic aneurysms with first generation stent grafts. *J Thorac Cardiovasc Surg*. 2004; 127 (3): 664–73.
- Khoynezhad A, Donayre CE, Bui H, Kopchok GE, Walot I, White RA. Risk factors of neurologic deficit after thoracic aortic endografting. *Ann Thorac Surg*. 2007; 83 (2): S882–9.
- Clough RE, Mani K, Taylor PR. Thoracic aortic pathology is key to choice treatment- for the motion. In: Greenalgh R, ed. *Vascular and endovascular controversies update*. BIBA Medical. 2012: 198–203.
- Riga CV, Bicknell CD, Cheshire NJ. Hybrid and endovascular therapy for extensive thoracoabdominal aortic aneurysms. *J Thorac Cardiovasc Surg*. 2010; 140 (6 Suppl): S168–70.
- Gravereaux EC, Faries PL, Burks JA, Latessa V, Spielvogel D, Hollier LH, et al. Risk of spinal cord ischemia after endograft repair of thoracic aortic aneurysms. *J Vasc Surg*. 2001; 34 (6): 997–1003.
- Nienaber CA, Powell JT. Management of acute aortic syndromes. *Eur Heart J*. 2012; 33 (1): 26–35.
- Meszaros I, Morocz J, Szlavi J, Schmidt J, Tornoci L, Nagy L, et al. Epidemiology and clinicopathology of aortic dissection. *Chest*. 2000; 117 (5): 1271–8.
- Larson EW, Edwards WD. Risk factors for aortic dissection: a necropsy study of 161 cases. *Am J Cardiol*. 1984; 53 (6): 849–55.
- Erbel R, Alfonso F, Boileau C, Dirsch O, Eber B, Haverich A, et al. Diagnosis and management of aortic dissection Recommendations of the Task Force on Aortic Dissection, European Society of Cardiology. *Eur Heart J*. 2001; 22 (18): 1642–81.
- Song JK. Aortic intramural hematoma: aspects of pathogenesis 2011. *Herz*. 2011; 36 (6): 488–97.
- Bischoff MS, Geisbüsch P, Peters AS, Hyhlik-Düring A, Böckler D. Penetrating aortic ulcer: defining risks and therapeutic strategies. *Herz*. 2011; 36 (6): 498–504.

26. Fattori R, Cao P, De Rango P, Czerny M, Evangelista A, Nienaber C, et al. Interdisciplinary expert consensus document on management of type B aortic dissection. *J Am Coll Cardiol.* 2013; 61 (16): 1661-78.
27. Nienaber CA, Kische S, Rousseau H, Eggebrecht H, Rehders TC, Kundt G, et al. INSTEAD-XL trial. Endovascular repair of type B aortic dissection: long-term results of the randomized investigation of stent grafts in aortic dissection trial. *Circ Cardiovasc Intervl.* 2013; 6 (4): 407-16.
28. Fattori R, Montgomery D, Lovato L, Kische S, Di Eusanio M, Ince H, et al. Survival after endovascular therapy in patients with type B aortic dissection: a report from the International Registry of Acute Aortic Dissection (IRAD). *JACC Cardiovasc Interv.* 2013; 6 (8): 876-82.
29. Akin I, Kische S, Ince H, Nienaber C. Penetrating aortic ulcer, intramural hematoma, acute aortic syndrome: when to do what. *Cardiovasc Surg (Torino).* 2012; 53 (1 Suppl 1): 83-90.